



ORIGINAL

Engrosamiento del tallo hipofisario en niños y adolescentes con diabetes insípida central: causas y consecuencias



Beatriz Corredor Andrés^a, María Teresa Muñoz Calvo^{a,c,d,*}, Miguel Ángel López Pino^b, María Márquez Rivera^a, Lourdes Travieso Suárez^a, Jesús Pozo Román^{a,c,d} y Jesús Argente^{a,c,d,e}

^a Servicio de Pediatría y Endocrinología, Hospital Infantil Universitario Niño Jesús, Madrid, España

^b Servicio de Radiología Pediátrica, Hospital Infantil Universitario Niño Jesús, Madrid, España

^c Departamento de Pediatría, Universidad Autónoma de Madrid, Madrid, España

^d CIBER Fisiopatología de la Obesidad y Nutrición, Instituto de Salud Carlos III, Madrid, España.

^e IMDEA Instituto de Alimentación, CEI UAM + CSIC, Madrid, España.

Recibido el 20 de noviembre de 2017; aceptado el 2 de mayo de 2018

Disponible en Internet el 9 de junio de 2018

PALABRAS CLAVE

Diabetes insípida central;
Tallo hipofisario;
Germinoma;
Histiocitosis de células de Langerhans

Resumen

Introducción: La diabetes insípida central (DIC) es una entidad poco frecuente en la edad pediátrica, siendo su etiología heterogénea. El objetivo de nuestro trabajo es demostrar que el seguimiento clínico y neurorradiológico de la región hipotálamo-hipofisaria, puede ayudar a establecer el diagnóstico etiológico de DIC y la presencia de otros déficits hormonales.

Métodos: Se revisaron de forma retrospectiva 15 pacientes diagnosticados de DIC en un hospital pediátrico. Se analizaron las características clínicas y auxológicas; así como la valoración de la función adenohipofisaria junto con RM craneal de manera periódica.

Resultados: La mediana de edad al diagnóstico fue de 9,6 años (rango: 1,3-15,9). El diagnóstico etiológico pudo establecerse en 9 de los 15 pacientes (germinomas: 7 e histiocitosis: 2). Tras una mediana de seguimiento de 5,5 años (rango: 1,6-11,8), los casos idiopáticos se redujeron a la mitad. Finalmente, los diagnósticos etiológicos fueron: germinoma 9 (60%), histiocitosis 3 (20%) y DIC idiopática 3 (20%). Existe una asociación estadísticamente significativa entre el engrosamiento del tallo y la etiología tumoral. El 67% desarrolló, al menos, una deficiencia hormonal adenohipofisaria, la mayoría en los dos primeros años de seguimiento. El déficit más prevalente fue el de hormona de crecimiento (60%).

* Autor para correspondencia.

Correo electrónico: maitemunozcalvo@gmail.com (M.T. Muñoz Calvo).

<https://doi.org/10.1016/j.anpedi.2018.05.002>

1695-4033/© 2017 Asociación Española de Pediatría. Publicado por Elsevier España, S.L.U. Este es un artículo Open Access bajo la licencia CC BY-NC-ND (<http://creativecommons.org/licenses/by-nc-nd/4.0/>).

KEYWORDS

Central diabetes insipidus;
Pituitary stalk;
Germinoma;
Histiocytosis
Langerhans-cell

Conclusiones: En todos los pacientes con DIC se deberá realizar un control auxológico y hormonal, con especial atención, por su frecuencia, a la deficiencia de GH, y en aquellos con DIC idiopática se debería incluir una RM semestral, al menos durante los 2-3 primeros años después del diagnóstico, pues en nuestro estudio el 50% fueron diagnosticados de germinomas o histiocitosis en este periodo.

© 2017 Asociación Española de Pediatría. Publicado por Elsevier España, S.L.U. Este es un artículo Open Access bajo la licencia CC BY-NC-ND (<http://creativecommons.org/licenses/by-nc-nd/4.0/>).

Thickening of the pituitary stalk in children and adolescents with central diabetes insipidus: Causes and consequences

Abstract

Background: Central diabetes insipidus (CDI) is a rare disorder in children. The aetiology of CDI in childhood is heterogeneous. The aim of this study is to illustrate the importance of a careful clinical and neuro-radiological follow-up of the pituitary and hypothalamus region in order to identify the aetiology and the development of associated hormonal deficiencies.

Methods: Clinical and auxological variables of 15 children diagnosed with CDI were retrospectively analysed in a paediatric hospital. Evaluations of adenohipophyseal function and cranial MRI were performed periodically.

Results: The mean age at diagnosis of CDI was 9.6 years (range: 1.32-15.9). The aetiological diagnosis could be established initially in 9 of the 15 patients, as 7 with a germinoma and 2 with a histiocytosis. After a mean follow-up of 5.5 years (range: 1.6-11.8), the number of idiopathic cases was reduced by half. At the end of the follow-up, the aetiological diagnoses were: 9 germinoma (60%), 3 histiocytosis (20%), and 3 idiopathic CDI (20%). There is a statistically significant association between stalk thickening and tumour aetiology. At least one adenohipophyseal hormonal deficiency was found in 67% of cases, with the majority developing in the first two years of follow-up. Growth hormone deficiency (60%) was the most prevalent.

Conclusion: The follow-up of CDI should include hormone evaluation with special attention, due to its frequency, to GH deficiency. In addition, a biannual MRI in an idiopathic CDI should be performed, at least during the first 2-3 years after diagnosis, as 50% of them were diagnosed with a germinoma or histiocytosis during this period.

© 2017 Asociación Española de Pediatría. Published by Elsevier España, S.L.U. This is an open access article under the CC BY-NC-ND license (<http://creativecommons.org/licenses/by-nc-nd/4.0/>).

Introducción

La diabetes insípida central (DIC) es una entidad poco frecuente en la edad pediátrica, con una incidencia anual de 4 pacientes por cada 100.000^{1,2}. Se debe a una deficiencia en la secreción o liberación de la hormona antidiurética o vasopresina (ADH), siendo la poliuria y la polidipsia los síntomas más constantes en el momento del diagnóstico³. Debe distinguirse de la diabetes insípida nefrogénica por resistencia a ADH y de la poliuria primaria por exceso de ingesta líquida.

La etiología de la DIC en la edad pediátrica es heterogénea e incluye formas secundarias a tumores del sistema nervioso central (germinoma y craneofaringioma, entre otros) o malformaciones craneales, neurocirugía o trauma craneal, hipofisitis autoinmune o procesos infiltrativos del área hipotálamo hipofisaria (neoplasias, sarcoidosis o histiocitosis). Son excepcionales las formas genéticas (defectos genéticos en la síntesis de ADH –mutaciones en *AVP*–, que pueden ser heredadas siguiendo un patrón mendeliano autosómico recesivo, autosómico dominante o ligado al

cromosoma X. La diabetes insípida nefrogénica se transmite ligada al cromosoma X debida a mutaciones en el receptor 2 de *AVP* –*AVPR2*– o de forma autosómica recesiva o dominante por mutaciones en el gen de aquaporina 2 –*AQP2*¹.

En todos los pacientes diagnosticados de DIC, debe realizarse una resonancia magnética (RM); ya que puede ayudar a establecer el diagnóstico de DIC (ausencia de la mancha brillante correspondiente a la neurohipófisis en las secuencias potenciadas en T1) e incluso a determinar su etiología⁴. La presencia de un engrosamiento del tallo hipofisario en el momento del diagnóstico de la DI o en su seguimiento es sugerente, pero no patognomónico, de infiltración tumoral. En cualquier caso, un porcentaje variable de DIC, que oscila en las diferentes series entre un 20 y un 50%, con o sin engrosamiento del tallo hipofisario, son consideradas idiopáticas (DICI)^{5,6}.

El objetivo de este trabajo consiste en determinar las características clínicas y la evolución de un grupo de pacientes diagnosticados de DIC en la edad pediátrica, así como investigar la asociación entre el engrosamiento del tallo

hipofisario, con etiología tumoral y la presencia de otros déficits hormonales.

Sujetos y métodos

- **Sujetos.** Se revisaron de forma retrospectiva 15 pacientes diagnosticados de DIC, entre 2003 y 2016, seguidos en un hospital pediátrico. El diagnóstico de DIC se basó en la historia clínica de poliuria y polidipsia junto con el test de deprivación hídrica⁷. Para determinar el origen central, se realizó un test de desmopresina (DDAVP; 0,1 U/kg iv), considerándose diagnóstico de DIC, un aumento superior al 50% de la osmolaridad urinaria con respecto al basal. El test de restricción hídrica no se realizó, administrándose directamente vasopresina, en aquellos pacientes que presentaban una osmolaridad y sodio plasmáticos superiores a 295 mOsm/kg de H₂O y 145 mEq/l, respectivamente.

- **Valoración clínica y auxológica.** Se recogieron los datos sobre la sintomatología, datos antropométricos y estadio puberal de Tanner al diagnóstico y durante el seguimiento, semestralmente^{8,9}.

- **Función adenohipofisaria.** Como marcadores indirectos de deficiencia de hormona de crecimiento (GH), se determinaron anualmente los niveles séricos del factor de crecimiento semejante a la insulina número 1 (*insulin-like growth factor-1* [IGF-1]) y de su proteína de transporte número 3 (*insulin-like growth factor binding protein-3* [IGFBP-3]). Así mismo, se determinaron, también de forma semestral, los niveles séricos de TSH y T4 libre, cortisol y testosterona/estradiol. En los casos que se consideró necesario para establecer el diagnóstico de una posible deficiencia, se realizaron pruebas de estimulación para GH (clonidina e hipoglucemia insulínica), gonadotropinas (hormona liberadora de gonadotropinas -LHRH-) y cortisol (adrenocorticotropa -ACTH-).

- El déficit de TSH fue definido por la presencia de niveles de T4 libre disminuidos (< 0,65 ng/dl) junto con una TSH baja o inapropiadamente normal para los niveles de T4L.

- El déficit de ACTH se estableció en aquellos pacientes que presentaron niveles de cortisol plasmático basal (8 AM) inferiores a 8 µg/dl, junto con un test de ACTH para cortisol con un pico inferior a 18 pg/ml.

- El déficit de gonadotropinas se sospechó en los varones con volumen testicular < 4 ml a la edad de 14 años y en niñas con ausencia de telarquia a los 13 años. En estos casos, si los niveles séricos de esteroides sexuales se encontraron en rango prepuberal, se realizó un test de estimulación con LHRH, estableciéndose el diagnóstico de deficiencia de gonadotropinas por la ausencia o insuficiencia en la respuesta de LH y FSH.

- **Neuroimagen.** El estudio de neuroimagen se realizó mediante RM craneal (protocolo habitual, sagital T1, axial FLAIR, coronal T2 y técnica de difusión) y un estudio específico de región hipofisaria (sagital T1 y T2, coronal T1 y estudios poscontraste paramagnético intravenoso en plano sagital y coronal T1). Cuando se precisó control evolutivo, se mantuvo el mismo protocolo técnico de RM. Dos neurorradiólogos, de forma independiente, realizaron la medición del grosor del tallo hipofisario en su porción proximal, considerándose normal un diámetro menor de 3 mm. El engrosamiento del tallo hipofisario se clasificó como:

leve (3-3,9 mm), moderado (4-6,5 mm) o grave (> 6,5 mm)². Durante el seguimiento, se realizaron RM craneales cada 6-12 meses en aquellos pacientes en los que no se pudo establecer un diagnóstico etiológico de la DIC tras la evaluación inicial. En aquellos que fueron diagnosticados de neoplasias o histiocitosis, se realizaron RM de control según el protocolo oncológico que se aplicó en cada caso.

• Otros estudios

- En los pacientes con sospecha de germinoma, se determinaron los niveles de AFP y de la fracción β de la gonadotropina coriónica (β-HCG) en sangre y líquido cefalorraquídeo (LCR).

- Estudios anatomopatológicos de lesiones cutáneas y biopsia transefenoidal de las masas tumorales.

Análisis estadístico. Se realizó con el programa SPSS 20. El test exacto de Fisher se aplicó para comparar variables categóricas y modelo de correlación de Spearman para valorar asociación lineal entre dos variables cuantitativas ordinales. Se consideró estadísticamente significativa una p<0,05.

Resultados

Pacientes

El estudio incluyó 15 pacientes con una mediana de edad al diagnóstico de 9,6 años (rango: 1,3-15,9 años). De ellos, un 66,7% fueron mujeres y un 33,3% varones. El 100% de los pacientes consultaron por un cuadro clínico de poliuria y polidipsia, siendo la mediana de tiempo de la sintomatología previa al diagnóstico de DIC de 3 meses (rango: 7-32 meses). Además, el 53% presentaron clínica asociada: 26,6% cefalea más ambliopía (casos 10, 12, 14 y 15; [tabla 1](#)) y un 26,6% descenso de la velocidad de crecimiento (casos 7, 9, 11 y 13). Todos fueron diagnosticados de germinoma, y la clínica oftalmológica se debió a defectos de refracción, con campimetría normal en todos los casos.

La mediana del tiempo de seguimiento de los pacientes fue de 5,5 años (rango 1,6-11,8 años). En la actualidad, continúan en seguimiento 6 pacientes (40%), con una edad media de 17,6 ± 0,78 años.

Neuroimagen

En la primera RM, 9 de los 15 pacientes presentaron un engrosamiento del tallo de 3 a 30 mm (2 leve, 2 moderado y 5 grave). En estos 9 pacientes, se llegó al diagnóstico de 7 germinomas y 2 histiocitosis ([fig. 1](#)). Todos los pacientes en la primera RM presentaron ausencia de brillo en T1 en la neurohipófisis. Los casos 1 y 2 habían sido diagnosticados de histiocitosis de células de Langerhans (HCL) por la anatomía patológica de las lesiones cutáneas, con las que comenzaron ambos casos a la edad de 2,2 y 1,6 años. Después de 4 y 9 años de seguimiento, respectivamente, iniciaron clínica compatible con DIC. En la RM de 4 de los 7 pacientes con diagnóstico de germinoma, se objetivó la presencia de quiste de la glándula pineal.

Tabla 1 Características radiológicas del tallo hipofisario de los pacientes a lo largo del seguimiento

Paciente	Edad de diagnóstico (años)	Tallo en RM (engrosamiento) ^a	Diagnóstico inicial	Tiempo (años)	Engrosamiento máximo del tallo	Diagnóstico al final del seguimiento	Orden de aparición de los déficits hormonales
1	6,2	Leve (3 mm)	Histiocitosis	-	Leve (3 mm)	Histiocitosis	ADH
2	10,6	Leve (3 mm)	Histiocitosis	2,7 [*]	Moderado (5 mm)	Histiocitosis	ADH
3	6,6	No engrosado	Idiopático	1 ^b	Leve (3 mm)	Idiopático	ADH, GH
4	5,7	No engrosado	Idiopático	1,9 ^b	Leve (3 mm)	Idiopático	ADH
5	7	No engrosado	Idiopático	-	No engrosado	Idiopático	ADH
6	1,3	No engrosado	Idiopático	1,2 ^b	Moderado (6 mm)	Histiocitosis	ADH, TSH, ACTH, GH ^c
7	5,9	No engrosado	Idiopático	2,2 ^b	Moderado (5 mm)	Germinoma	ADH, GH, TSH
8	9,9	No engrosado	Idiopático	2 ^b	Grave (10 mm)	Germinoma	ADH, ACTH, TSH
9	15,9	Moderado (5 mm)	Germinoma	-	Moderado (5 mm)	Germinoma	ADH, GH, TSH, FSH-LH
10	11,6	Grave (12 mm)	Germinoma	-	Grave (12 mm)	Germinoma	ADH
11	8,5	Grave (30 mm)	Germinoma	-	Grave (30 mm)	Germinoma	ADH, TSH, ACTH, GH ^d
12	15,3	Grave (26 mm)	Germinoma	-	Grave (26 mm)	Germinoma	ADH, TSH, ACTH, GH, LH-FSH
13	9,6	Moderado (4 mm)	Germinoma	2,6 [*]	Grave (8 mm)	Germinoma	ADH, GH
14	15,6	Grave (9 mm)	Germinoma	-	Grave (9 mm)	Germinoma	ADH, TSH, GH, LH-FSH, ACTH
15	11,9	Grave (26 mm)	Germinoma	-	Grave (26 mm)	Germinoma	ADH, TSH, ACTH, LH-FSH, GH

^a resonancia magnética realizada al diagnóstico. Se consideró el engrosamiento del tallo, cuando estuvo presente, como: leve (3-3,9 mm), moderado (4-6,5 mm) o grave (> 6,5 mm).

^b tiempo transcurrido desde la primera RM de los pacientes sin engrosamiento hasta la aparición de engrosamiento del tallo.

^{*} tiempo transcurrido desde la primera RM hasta el máximo engrosamiento del tallo en pacientes con engrosamiento del tallo al diagnóstico.

En negrita se resalta los déficits que aparecieron tras quimioterapia (vinblastina)^c, tras cirugía, quimioterapia según protocolo y radioterapia craneal de 54 Gy^d.

ACTH: hormona adrenocorticotropa; ADH: hormona antidiurética; GH: hormona de crecimiento; LH-FSH: hormona luteinizante - hormona estimulante del foliculo; RM: resonancia magnética; TSH: hormona estimulante de la tiroides.

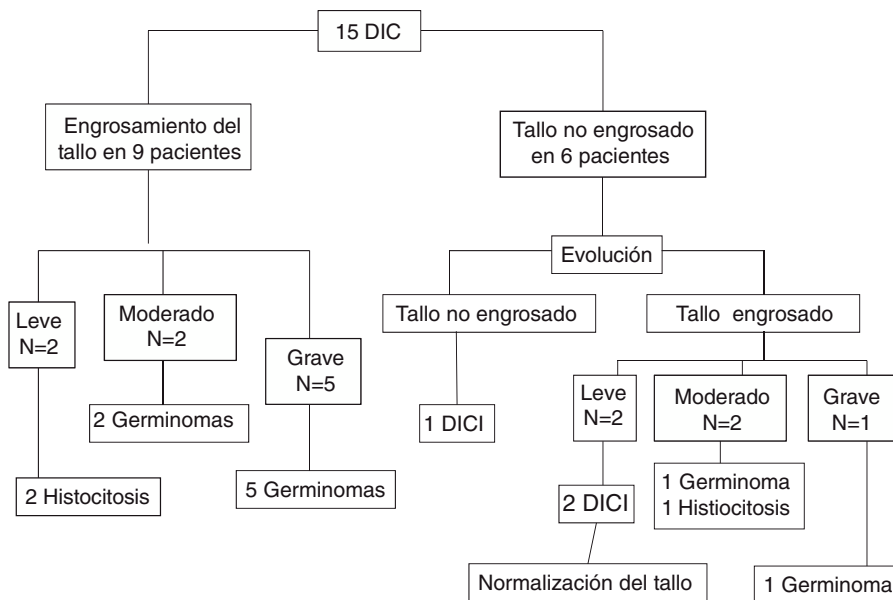


Figura 1 Diagrama de flujo de pacientes con diagnóstico de diabetes insípida central. Se muestra el engrosamiento del tallo y su relación etiológica. DIC: diabetes insípida central; DICI: diabetes insípida central idiopática.

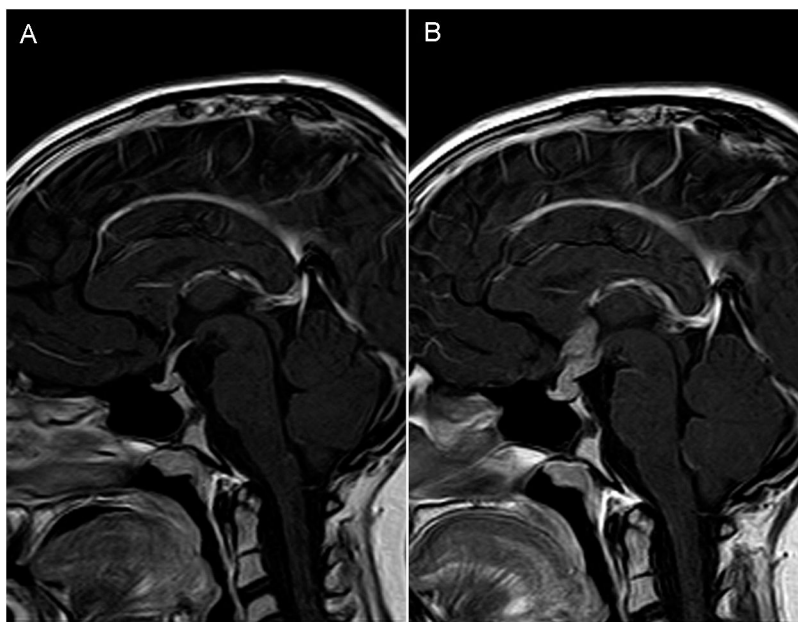


Figura 2 A y B) Paciente con diabetes insípida central (caso 8, [tabla 1](#)). Resonancia magnética (RM) sagital T1 tras contraste IV con un intervalo de tiempo entre exploraciones de 24 meses. A) Primera RM realizada al diagnóstico: no existen alteraciones, el tallo hipofisario es normal. B) Engrosamiento marcado del tallo hipofisario con realce nodular sugiriendo patología tumoral (se confirmó germinoma por biopsia). No se identificó la hiperseñal en T1 en relación con neurohipofísis.

Durante el seguimiento con RM de los 6 pacientes que inicialmente no mostraban engrosamiento del tallo, 5 lo desarrollaron, siendo finalmente diagnosticados de germinoma (n=2), histiocitosis (n=1) y DICI (n=2) en un tiempo medio de $1,6 \text{ años} \pm 0,5$. El paciente 6 fue diagnosticado de DIC idiopática a los 1,3 años, con RM normal al diagnóstico. Tras 1,2 años de seguimiento se objetivó engrosamiento del tallo hipofisario coincidiendo con la aparición de lesiones cutáneas, cuya biopsia fue diagnóstica de histiocitosis. En la [figura 2](#), se puede observar el engrosamiento progresivo del tallo hipofisario en una de las pacientes catalogada inicialmente de DICI.

El engrosamiento que desarrollaron los pacientes 3 y 4 ([tabla 1](#)), diagnosticados de DICI fue leve y desapareció espontáneamente alrededor de un año después. El paciente número 5 ([tabla 1](#)) diagnosticado de DICI fue seguido durante 6,8 años, hasta los 17 años, sin que se observara en ningún momento engrosamiento de tallo.

Al final del seguimiento, los diagnósticos etiológicos fueron: germinoma 9 (60%), HCL 3 (20%) y DICI 3 (20%) ([fig. 1](#)). Encontramos una asociación estadísticamente significativa entre el engrosamiento del tallo y la etiología tumoral al final del seguimiento ($p = 0,02$).

Anatomía patológica

Se practicó biopsia en los 8 casos que presentaban masa supraselar en la RM, siendo la anatomía patológica compatible con germinoma en todos ellos. El noveno caso de germinoma descrito venía derivado de su hospital de referencia con sospecha diagnóstica de craneofaringioma por RM compatible. En nuestro hospital se realizó punción lumbar, objetivándose células atípicas, compatible con tumor

germinal, por ello, sin biopsia previa, se inició tratamiento según protocolo.

Los pacientes 1, 2 y 6 se diagnosticaron de histiocitosis a través de la biopsia de las lesiones cutáneas.

En el resto de los pacientes, al no presentar un engrosamiento del tallo significativo, no se llevó a cabo en ningún caso estudio anatomopatológico.

Alteraciones del eje hipotálamo-hipofisario

Todos los pacientes analizados presentaron una DIC al diagnóstico y el 67% desarrolló, al menos, una deficiencia hormonal adenohipofisaria, la mayoría en los dos primeros años de seguimiento. El déficit más prevalente fue el de GH (60%) seguido de los déficits de TSH (53%), ACTH (40%) y LH/FSH (33%). Solo 5 pacientes (pacientes 1, 2, 4, 5 y 10), presentaron déficit aislado de ADH ([tablas 1 y 2](#)). Todos los pacientes que presentaron más de dos deficiencias hipofisarias fueron pretratamiento oncológico, excepto en dos casos: el paciente 6 desarrolló déficit de ACTH y GH posterior al tratamiento con vinblastina y el paciente 11 desarrolló déficit de TSH, ACTH y GH tras cirugía, quimioterapia según protocolo y radioterapia craneal (54 Gy).

El intervalo medio de tiempo transcurrido entre el diagnóstico de DIC y la aparición de otros déficits hormonales fue de 0,43 años (rango: 0-2,3) para TSH (8 pacientes); 0,46 años (rango= 0-7,6) para GH (9 pacientes) y 0,92 años (rango= 0-2,3) para ACTH (6 pacientes). En 4 (2 mujeres y 2 varones) de 14 pacientes (28,5%) se produjo una deficiencia de gonadotropinas (LH/FSH). En el paciente número 7, no se pudo valorar la probable deficiencia de LH/FSH por encontrarse, en el momento del estudio, en edad prepuberal. En la [tabla 1](#), se recoge el orden de

Tabla 2 Relación entre el tipo de engrosamiento y el tipo de déficit hormonal^a / número de déficits asociados^b

Déficit hormonal ^a	Engrosamiento máximo del tallo				Total
	Ausente	Leve	Moderado	Grave	
Tipo					
ADH	1	3	4	7	15
GH	0	1	3	5	9 (60%)
TSH	0	0	3	5	8 (53%)
ACTH	0	0	1	5	6 (40%)
LH/FSH*	0	0	1	3	4 (28%)
Número de déficit ^b					
Déficit ADH aislado	1	2	1	1	5 (33,3%)
2	0	1	0	1	2 (13,3%)
3	0	0	1	1	2 (13,3%)
4	0	0	2	1	3 (20%)
5	0	0	0	3	3 (20%)
Total	1(6,7%)	3(20%)	4 (26,7%)	7 (46,7%)	15

ACTH: adrenocorticotropa; ADH: hormona antidiurética; GH: hormona de crecimiento; LH-FSH: hormona luteinizante – hormona estimulante del foliculo; TSH: hormona estimulante de la tiroides.

* Solo un paciente estaba en estadio prepuberal y no se pudo valorar el déficit de LH-FSH.

aparición de los déficits hormonales en cada paciente y, en la [tabla 2](#), la relación entre el tipo de engrosamiento y el tipo/número de déficits. Se observa una correlación lineal positiva ($r = 0,64$) entre el número de déficits hormonales y el engrosamiento del tallo al final del seguimiento, que es estadísticamente significativa ($p = 0,009$). Sin embargo, no existe asociación significativa entre la presencia de deficiencia hormonal múltiple (DIC más dos o más déficits adenohipofisarios) y etiología tumoral.

Otros estudios

En el 100% de los pacientes diagnosticados de germinoma ($n=9$), se observaron niveles elevados de AFP ($>0,4$ ng/ml) y de beta-HCG (>5 mUI/ml) en LCR. Por el contrario, los niveles séricos elevados de AFP (>15 ng/ml) y de β - HCG (>5 mUI/ml) solo se observaron en 1/8 pacientes (12,5%) y en 2/7 pacientes (28,6%), respectivamente.

Discusión

Se han revisado, retrospectivamente, las características y la evolución clínica de los 15 pacientes diagnosticados de DIC en los últimos 13 años en nuestro hospital. El estudio se ha centrado especialmente en el interés de la presencia, en el momento del diagnóstico, o la aparición posterior, de un engrosamiento del tallo hipofisario, así como su relación con la presencia o desarrollo de otras deficiencias hormonales hipofisarias.

En nuestro estudio, el tiempo transcurrido entre el inicio de las manifestaciones clínicas y el diagnóstico etiológico de la DIC muestra un amplio rango, superior a 2 años, especialmente en los pacientes con escasos o nulos hallazgos en las pruebas de imagen en el momento del diagnóstico de DIC, debido a las dificultades diagnósticas de una patología, de lento crecimiento y localizada en un área de

difícil acceso y multiplicidad funcional, como es el área hipotálamo-hipofisaria.

Un 40% de los pacientes revisados (6 de 15) fueron inicialmente diagnosticados de DIC idiopática; porcentaje que, en un tiempo de seguimiento relativamente corto, entre 1 y 2,2 años, se reduce un 50%, hasta representar solo un 20% del total de pacientes. Esta reducción porcentual en el tiempo de los casos de DIC considerados como idiopáticos, es superior a la observada en otros estudios similares, en los que la reducción se sitúa alrededor del 20% (18-22%), con una mediana de seguimiento de entre 2,3 y 10 años, según los diferentes estudios^{6,10,11}.

El porcentaje final de DIC (20% en nuestro estudio) es muy variable en las últimas series publicadas^{11,12}, y oscila entre el 5,7% de Hunter et al.¹³ y el 52% de Maghnie et al.¹⁴. Esta variabilidad obedece sobre todo a la falta de homogeneidad en los protocolos de seguimiento de estos pacientes, especialmente en lo referente al intervalo de tiempo que debe transcurrir entre los sucesivos estudios de RM; de forma que, un menor intervalo de tiempo, especialmente en los primeros años tras el diagnóstico (en nuestro centro, cada 6-12 meses, al menos durante los primeros 2-3 años) permitiría detectar precozmente el engrosamiento del tallo hipofisario, poniendo de manifiesto la presencia de una patología subyacente, frecuentemente tumoral y potencialmente grave^{15,16}. No obstante, el hallazgo de un engrosamiento del tallo hipofisario, sobre todo si es leve, no implica, necesariamente que se trate de una patología tumoral. Dos de nuestros pacientes con aparente DIC presentaron un engrosamiento leve del tallo durante el seguimiento con posterior normalización espontánea. Este engrosamiento transitorio sugiere que podría tratarse de una hipofisitis, de probable mecanismo inflamatorio y/o autoinmune¹⁷. En estas situaciones, se han observado, en algunas ocasiones, anticuerpos antivasopresina y otros autoanticuerpos, determinaciones que en algunos casos podrían ayudar al diagnóstico, pero que no fueron realizadas en el caso de nuestros pacientes. Esta situación presenta un

bajo riesgo de aparición de histiocitosis o germinoma en el tiempo¹⁸.

En nuestro estudio predomina la etiología tumoral, siendo del 60% en el momento del diagnóstico y del 80% al final del seguimiento¹⁹. Es de gran importancia la detección precoz del engrosamiento, ya que en nuestra serie la presencia de engrosamiento del tallo tiene más riesgo de presentar una etiología tumoral subyacente. En la serie de casos de Werny et al.⁶, la presencia inicial de engrosamiento del tallo se asocia de forma significativa a etiología tumoral.

Los germinomas representan en torno al 5% de los tumores del SNC²⁰. En nuestro estudio, fue la causa más frecuente de DIC, representando el 60% del total de los pacientes estudiados, aunque en otros estudios, que recogen un mayor número de pacientes, este porcentaje es menor (10-38%)^{21,22}. Un incremento parcial o completo del tallo hipofisario puede ser el único dato de presentación en los germinomas de pequeño tamaño¹⁰.

Respecto a la HCL, dos de tres pacientes presentaron engrosamiento del tallo en el momento del diagnóstico de DIC; Grois et al.²³ observan este hallazgo inicial en el 71% de los casos de DIC secundaria a HCL. Esta diferencia se puede deber al reducido número de pacientes que en nuestra serie fueron diagnosticados de histiocitosis. No se identificó ningún caso de DIC familiar o de base genética, un hallazgo similar a otros estudios^{11,13}, donde, en las series más largas, las formas con base monogénica representan menos del 10% de las DIC^{6,10,14}.

En nuestro estudio, el 100% de los pacientes con DIC, en la primera RM, no mostraron la característica señal hiperintensa correspondiente a la neurohipófisis, siendo este porcentaje menor en las series más grandes (81⁶-94%¹⁴). Por lo tanto, la presencia de esta hiperseñal no descarta la presencia de una DIC²³.

En el estudio hormonal, el 67% de nuestros pacientes presentaban más de un déficit, al igual que la referida en otros estudios, donde el porcentaje de pacientes con más de una deficiencia hormonal oscila entre un 53,8% de Liu et al.¹² y un 81,4% de Di Lorgi et al.¹⁰. El déficit más frecuente es el de GH, al igual que lo descrito en la literatura.

Otra determinación a realizar en los pacientes con DIC y sospecha de etiología tumoral, es la cuantificación de AFP y β -HCG en plasma y LCR, debido a su asociación con la etiología tumoral²⁴. Al igual que lo observado en distintos estudios, la mayoría de los pacientes con germinoma presentan cifras normales de AFP y β -HCG en plasma y niveles elevados en LCR. Por tanto, su determinación en plasma es poco sensible y debería realizarse sistemáticamente en LCR, especialmente si consideramos que su presencia es muy sugerente de tumor germinal²⁵.

Del análisis detallado de este estudio y de la revisión de la literatura, se puede concluir que:

- Todos los pacientes con DIC, precisan un control auxológico y hormonal, al menos, cada 6 meses, para poner de manifiesto deficiencias adenohipofisarias, que pueden ir apareciendo de forma escalonada en el tiempo, sobre todo en los dos primeros años del diagnóstico de DIC, con especial atención por su frecuencia a la deficiencia de GH.
- El seguimiento de las DICl debería incluir una RM cada 6-12 meses, en función de los cambios hormonales

encontrados, al menos durante los 2-3 primeros años después del diagnóstico, ya que el 50% fueron diagnosticados de germinoma e histiocitosis durante este tiempo.

- La presencia y el grado de engrosamiento del tallo hipofisario en caso de DIC se podría relacionar directamente con la presencia o desarrollo posterior de otras deficiencias hormonales.

Conflicto de intereses

Los autores declaran no tener ningún conflicto de intereses.

Bibliografía

1. Dabrowski E, Kadakia R, Zimmerman D. Diabetes insipidus in infants and children. *Best Pract Res Clin Endocrinol Metab.* 2016;30:317–28.
2. Juul KV, Schroeder M, Rittig S, Norgaard JP. National Surveillance of Central Diabetes Insipidus (CDI) in Denmark: results from 5 years registration of 9309 prescriptions of desmopressin to 1285 CDI patients. *J Clin Endocrinol Metab.* 2014;99:2181–7.
3. Di Iorgi N, Napoli F, Allegri AEM, Olivieri I, Bertelli E, Gallizia A, et al. Diabetes insipidus. *Diagnosis and Management. Horm Res Paediatr.* 2012;77:69–84.
4. Wendong Liu, Limin Wang, Minghua Liu, Guimei Li. Pituitary morphology and function in 43 children with central diabetes insipidus. *Int. J. Endocrinol.* 2016;2016, <http://dx.doi.org/10.1155/2016/6365830>, 6365830.
5. Ghirardello S1, Garrè ML, Rossi A, Maghnie M. The diagnosis of children with central diabetes insipidus. *J Pediatr Endocrinol Metab.* 2007;20:359–75.
6. Werny D, Elfers C, Perez FA, Pihoker C, Roth CL. Pediatric central diabetes insipidus: brain malformations are common and few patients have idiopathic disease. *J Clin Endocrinol Metab.* 2015;100:3074–80.
7. Lasolle H, Borson-Chazot F. Actualités autour de la prise en charge des diabètes insipides centraux: Management of central diabetes insipidus in 2016. *Ann Endocrinol.* 2016;77:11–8.
8. Sobradillo B, Aguirre A, Aresti U, Bilbao A, Fernandez-Ramos C, Lizarraga A, et al. Curvas y tablas de crecimiento (estudio longitudinal y transversal). En: Fundación F, Orbeagozo, editores. *Patrones de crecimiento y desarrollo en España. Atlas de gráficas y tablas.* Madrid: Ergón; 2004.
9. Tanner JM, Whitehouse RH. Clinical longitudinal standards for height, weight, height velocity, weight velocity, and stages of puberty. *Arch Dis Child.* 1976;51:170–9.
10. Di Iorgi N, Allegri AEM, Napoli F, Calcagno A, Calandra E, Frantageli N, et al. Central diabetes insipidus in children and young adults: etiological diagnosis and long-term outcome of idiopathic cases. *J Clin Endocrinol Metab.* 2014;99:1264–72.
11. Czernichow P, Garel C, Léger J. Thickened pituitary stalk on magnetic resonance imaging in children with central diabetes insipidus. *Horm Res.* 2000;53:61–4.
12. Liu SY, Tung YC, Lee CT. Clinical characteristics of central diabetes insipidus in taiwanese children. *J Formos Med Assoc.* 2013;112:616–20.
13. Hunter JD, Calikoglu AS. Etiological and clinical characteristics of central diabetes insipidus in children: a single center experience. *Int J Pediatr Endocrinol.* 2016;2016:3, <http://dx.doi.org/10.1186/s13633-016-0021>.
14. Maghnie M, Così G, Genovese E, Manca-Bitti ML, Cohen A, Zecca S, et al. Central diabetes insipidus in children and young adults. *N Engl J Med.* 2000;343:998–1007.
15. Di Iorgi N, Morana G, Maghnie M. Pituitary stalk thickening on MRI: when is the best time to re-scan and how long

- should we continue re-scanning for? *Clin Endocrinol.* 2015;83:449–55.
16. Maghnie M, Sommaruga MG, Beluffi G, Severi F. Role of MR imaging in the evaluation of the functional status of the posterior pituitary gland: the view of a pediatric endocrinologist. *AJNR Am J Neuroradiol.* 1993;14:1443–5.
 17. Schaeffers J, Cools M, de Waele K, Gies I, Beuloye V, Lysy P, et al. Clinical presentation and outcome of children with central diabetes insipidus associated with a self-limited or transient pituitary stalk thickening, diagnosed as infundibuloneurohypophysitis. *Clin Endocrinol.* 2017;87:171–6.
 18. Maghnie M. Diabetes insipidus. *Horm Res.* 2003;59:42–54.
 19. Ghirardello S, Garrè M, Rossi A, Maghnie M. The diagnosis of children with central diabetes insipidus. *J Pediatr Endocrinol Metab.* 2007;20:359–75.
 20. Kilday JP, Laughlin S, Urbach S, Bouffet E, Bartels U. Diabetes insipidus in pediatric germinomas of the suprasellar region: characteristic features and significance of the pituitary bright spot. *J Neurooncol.* 2015;121:167–75.
 21. Echevarría ME, Fangusaro J, Goldman S. Pediatric central nervous system germ cell tumors: a review. *Oncologist.* 2008;13:690–9.
 22. Catli G, Abaci A, Demir K, Ulusoy E, Altincik A, Buyukgebiz A, et al. Clinical profile and etiologies of children with central diabetes insipidus: a single-center experience from Turkey. *J Pediatr Endocrinol Metab.* 2012;25(5–6):499–502.
 23. Grois N, Prayer D, Prosch H, Minkov M, Po U. Course and clinical impact of magnetic resonance imaging findings in diabetes insipidus associated with langerhans cell histiocytosis. *Pediatr Blood Cancer.* 2004;43:59–65.
 24. Allen J, Chacko J, Donahue B, Dhall G, Kretschmar C, Jakacki R, et al. Diagnostic sensitivity of serum and lumbar CSF bHCG in Newly Diagnosed CNS Germinoma. *Pediatric blood & cancer.* 2012;59:1180–2.
 25. Hu M, Guan H, Lau CC, Terashima K, Jin Z, Cui L, et al. An update on the clinical diagnostic value of β -hCG and α FP for intracranial germ cell tumors. *Eur J Med Res.* 2016;12:10.