

Estudio de hiperecogenicidad renal: del fenotipo al genotipo en la mutación del gen del factor nuclear hepático1β



A renal hyperechogenicity study: from the phenotype to the genotype in the mutation of hepatocyte nuclear factor-1 beta gene

Sr. Editor:

El hallazgo ecográfico prenatal de hiperecogenicidad renal puede implicar gran número de enfermedades renales, desde afectación transitoria sin significado patológico hasta enfermedad con deterioro progresivo de la función renal¹. Esta hiperecogenicidad renal frecuentemente es manifestación de enfermedad quística^{1,2}. Muchas son las entidades que comparten la presencia de quistes renales, cuyas causas son tanto genéticas como adquiridas (tabla 1)^{3,4} pudiendo manifestarse desde la edad intrauterina hasta la edad adulta. Las más frecuentes son la enfermedad renal poli-quística autosómica dominante, la enfermedad renal poli-quística autosómica recesiva, el complejo nefronoptosis y las recientemente reclasificadas como nefropatía tubulointersticial autosómica dominante⁴. Para el diagnóstico diferencial hay que tener en cuenta hallazgos ecográficos, antecedentes familiares y presencia de alteraciones extrarrenales.

Presentamos el caso de una familia afecta de una enfermedad quística renal de origen genético, cuyo caso índice que llevó al diagnóstico, fue un neonato con hiperecogenicidad renal bilateral antenatal.

El paciente fue valorado en la consulta al mes de vida por hiperecogenicidad renal bilateral prenatal. La ecografía posnatal confirmó la hiperecogenicidad cortical y objetivó milimétricos quistes corticales (fig. 1).

Como antecedentes personales: embarazo gemelar conseguido por fecundación *in vitro* debido a esterilidad primaria (obstrucción tubárica). Diabetes gestacional insulinizada. La ecografía de la semana 20 evidencia hiperrrefringencia renal que persiste durante toda la gestación, mala diferenciación corticomedular, tamaño renal normal, sin quistes. A partir de la semana 26 asocia poli-hidramnios. Amenaza de parto pretérmino a las 32 semanas

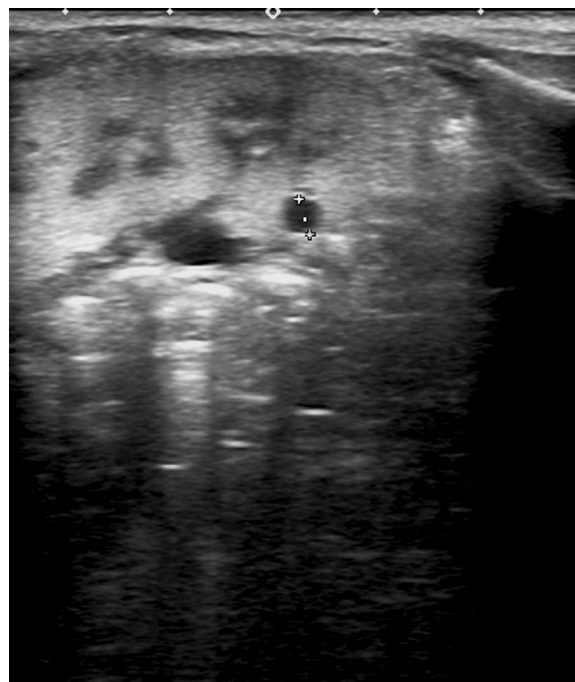


Figura 1 Hiperecogenicidad y quiste renal.

que precisó tocólisis y maduración pulmonar. Nacimiento por cesárea a las 37 semanas y peso de 2.095 g. Ingresó en neonatología por intolerancia digestiva transitoria.

Como antecedentes familiares: padre sano, madre con historia de espondilodiscitis L4-L5 e injerto, tuberculosis pleural a los 20 años y rinitis alérgica. Sin antecedentes de enfermedad uronfrológica, enfermedad renal crónica y terapia sustitutiva renal. Hermana melliza sana salvo hallazgo ecográfico posnatal de alteración inespecífica de la vesícula biliar.

Se solicita estudio ecográfico en ambos padres. La madre presenta inicialmente algún quiste renal sin significado patológico, pero inicia deterioro del filtrado glomerular llegando a ERC G2-3a A1. La resonancia magnética muestra múltiples quistes renales y desarrolla progresivamente una estenosis de la unión pieloureteral del riñón izquierdo. Mantiene leve alteración de la función hepática e imagen de hemangioma hepático. Presenta un segundo embarazo espontáneo que

Tabla 1 Enfermedades asociadas a quistes renales

Origen genético	Origen adquirido
Enfermedad renal poli-quística autosómica recesiva (PQRAR)	Displasia renal multi-quística
Enfermedad renal poli-quística autosómica dominante (PQRAD)	Displasia renal quística asociada a obstrucción ureteral congénita
Nefronoptosis	Quistes renales simples
Nefropatía tubulointersticial AD:	Quistes renales multiloculares
Mutación en el gen UMOD	Quistes renales asociados a hipopotasemia crónica
Mutación en el gen MUC1	Enfermedad quística renal adquirida
Mutación en el gen REN	
Mutación en el gen NHF1B (síndrome de quistes renales y diabetes)	
Enfermedad de Von Hippel-Lindau	
Complejo esclerosis tuberosa	
Quistes renales en síndromes malformativos	

curra igualmente con diabetes gestacional insulino-dependiente y el feto presenta también hiperecogenicidad cortical bilateral desde la semana 20 asociando polihidramnios a partir de la semana 30. La ecografía posnatal confirma la hiperecogenicidad renal bilateral con milimétricos quistes.

Ante la evidencia de una causa genética hereditaria, partiendo de 2 fetos con hiperecogenicidad renal bilateral en una madre que había sufrido obstrucción tubárica, diabetes gestacional insulino-dependiente, enfermedad renal crónica con quistes y estenosis de la unión pieloureteral además de leve alteración hepática, se solicita estudio genético sospechando un síndrome de quistes renales y diabetes.

Este síndrome está causado por mutaciones en el gen del factor 2 de transcripción humano (HNF1 β ; 17q12) que codifica el factor nuclear hepático 1 beta^{1,2,5,6}. Está involucrado en la organogénesis de varios tejidos como son páncreas, hígado y tracto genitourinario, lo que explica el fenotipo de este trastorno. Sigue un patrón de herencia autosómica dominante. El síndrome presenta quistes renales y diabetes mellitus tipo MODY como manifestaciones más frecuentes y de forma variable anomalías pancreáticas, genitales, hepáticas, metabólicas y neurológicas⁵. Alteraciones en dicho gen tienen un amplio espectro fenotípico y grandes series publicadas han demostrado que la severidad de la afectación renal es extremadamente variable, desde muerte fetal por fallo prenatal a función renal normal en edad adulta, sin haber relación con el genotipo^{1,6}. La mutación HNF1 β es una de las principales causas de riñones fetales hiperécogénicos^{1,2}.

Se realiza estudio molecular para el análisis de pequeñas deleciones, inserciones y mutaciones puntuales en la región codificante y los sitios de *splicing* de los genes PKD1, PKD2 y HNF1 β detectándose la variante patogénica c. 695delG (p.Arg232Profs*33) en el exón 3 del gen HNF1 β . Confirmación posterior mediante la secuenciación de Sanger. Se comprueba que la variante cosegrega con la enfermedad en la familia, ya que la variante detectada en el paciente, resultó ser de origen materno (madre afecta) y el padre (sano) no portador. Estudio de portador a hermana (sana) con resultado no portadora y al hermano (afecto) portador de la variante.

Evolutivamente, en el paciente índice se objetiva hipoprecimiento renal, filtrado glomerular en torno a 75 ml/min/1,73 m² a los 20 meses, defecto de concentración e hiperparatiroidismo, tensión arterial y albuminuria normal. El hermano pequeño actualmente presenta un

filtrado glomerular bajo para la edad con defecto de concentración.

Bibliografía

1. Decramer S, Parant O, Beauflis S, Clauin S, Guillou C, Kessler S, et al. Anomalies of the TCF2 gene are the main cause of fetal bilateral hyperechogenic kidneys. *J Am Soc Nephrol*. 2007;18:923–33.
2. Gondra L, Décramer S, Chalouhi GE, Muller F, Salomon R, Heidet L. Hyperechogenic kidneys and polyhydramnios associated with HNF1B gene mutation. *Pediatr Nephrol*. 2016;31:1705–8.
3. Iceta Lizarraga A, Barajas de Frutos D. Enfermedades quísticas renales. *Protoc Diagn Ter Pediatr*. 2014;1:191–206.
4. Ayasreh Fierro N, Miquel Rodríguez R, matamala Gastrón A, Ars Criach E, Torra Balcells R. Revisión de la nefropatía tubulointersticial autosómica dominante. *Nefrología*. 2017;37:235–43.
5. Edghill EL, Oram RA, Owens M, Stals KL, Harries LW, Hattersley AT, et al. Hepatocyte nuclear factor-1 β gene deletions—a common cause of renal disease. *Nephrol Dial Transplant*. 2008;23:627–35.
6. Heidet L, Decramer S, Pawtowski A, Morinière V, Bandin F, Knebelmann B, et al. Spectrum of HNF1B mutations in a large cohort of patients who harbor renal diseases. *J Am Soc Nephrol*. 2010;5:1079–90.

Pilar Ribes Hernández^{a,*}, Adoración Granados Molina^a, Alicia García Pérez^b, Saoud Tahsin Swafiri^c y Esther Pérez Carbajo^d

^a Servicio de Pediatría, Hospital Universitario Infanta Elena, Valdemoro, Madrid, España

^b Servicio de Nefrología, Hospital Universitario Infanta Elena, Valdemoro, Madrid, España

^c Servicio de Genética, Hospital Universitario Fundación Jiménez Díaz, Madrid, España

^d Servicio de Ginecología y Obstetricia, Hospital Universitario Infanta Elena, Valdemoro, Madrid, España

* Autor para correspondencia.

Correo electrónico: pilar.ribes.hernandez@gmail.com (P. Ribes Hernández).

<https://doi.org/10.1016/j.anpedi.2018.05.005>
1695-4033/

© 2018 Asociación Española de Pediatría. Publicado por Elsevier España, S.L.U. Este es un artículo Open Access bajo la licencia CC BY-NC-ND (<http://creativecommons.org/licenses/by-nc-nd/4.0/>).