



IMÁGENES EN PEDIATRÍA

Torsión simultánea de epidídimo y quiste epididimario

Simultaneous torsion of epididymis and an epididymal cyst

Belén Aneiros Castro*, Indalecio Cano Novillo,
Araceli García Vázquez y Andrés Gómez Fraile

Departamento de Cirugía Pediátrica, Hospital 12 de Octubre, Madrid, España

Disponible en Internet el 4 de julio de 2018

Paciente de 14 años, sin antecedentes de interés, que acude a urgencias por dolor en escroto izquierdo de 6 días de evolución. A la exploración física se palpa masa indurada y muy dolorosa en polo superior del teste izquierdo. Se solicita ecografía en la que se objetiva flujo testicular conservado en ambos testes, una masa bilobulada con ausencia de flujo intralesional en polo superior del teste izquierdo que mide 15 × 30 mm (fig. 1) y un quiste de epidídimo derecho de 3 mm. Por tanto, se decide intervención quirúrgica urgente. En la cirugía se observa una disociación epidídimo-testicular y una torsión simultánea de epidídimo y de quiste epididimario izquierdo (fig. 2). Ambas estructuras tienen aspecto isquémico-necrótico por lo que realizamos epididectomía y exéresis de quiste epididimario. El postoperatorio transcurre sin incidencias. La anatomía patológica confirmó áreas de isquemia y necrosis en las piezas extirpadas.

La disociación epidídimo-testicular y los quistes epididimarios son enfermedades infrecuentes en pacientes pediátricos. Torsiones de epidídimo¹ y de quistes epididimarios² han sido descritas en la literatura. Sin embargo, la torsión simultánea de ambas entidades no ha sido

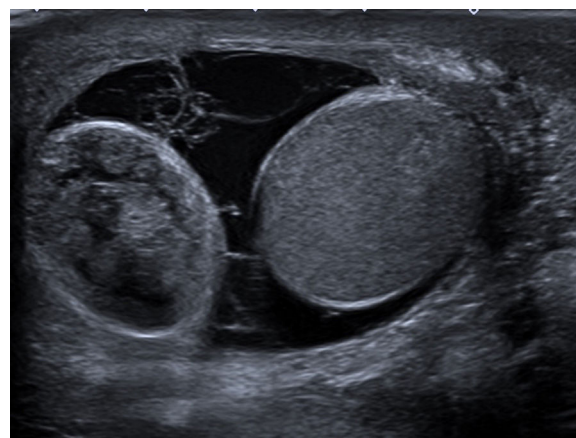


Figura 1 Teste de características normales y lesión bilobulada extratesticular de ecogenicidad heterogénea.

previamente descrita. A pesar de que estas enfermedades son infrecuentes en niños, deben incluirse en el diagnóstico diferencial del escroto agudo². El tratamiento conservador en torsiones de epidídimo³ ha sido propuesto. Sin embargo, en pacientes sintomáticos se debe realizar exploración quirúrgica y, en caso de isquemia, exéresis del mismo.

* Autor para correspondencia.

Correo electrónico: belenaneiroscastro@gmail.com
(B. Aneiros Castro).

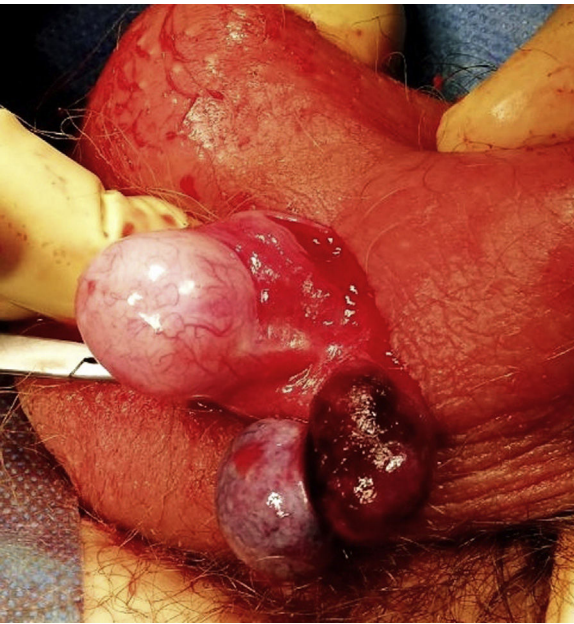


Figura 2 Disociación epidídimo-testicular con epidídimo y quiste de epidídimo torsionados.

Bibliografía

1. Brisson P, Feins N, Patel H. Torsion of the epididymis. *J Pediatr Surg.* 2005;40:1795-7.
2. Ameli M, Boroumand-Noughabi S, Gholami-Mahtaj L. A 14-year-old boy with torsión of the epididymal cyst. *Case Rep Urol.* 2015;2015:731987.
3. Erikci V, Hosgör M, Aksoy N, Okur O, Yildiz M, Dursun A, et al. Management of epididymal cysts in childhood. *J Pediatr Surg.* 2013;48:2153-6.