



IMÁGENES EN PEDIATRÍA

No toda escoliosis idiopática es lo que parece

Not all scoliosis are what they seem

María del Carmen Poza del Val*, María Isabel Vega Martín y Belén Pedraja Ibáñez

Centro de Salud Cotolino, Castro Urdiales, Cantabria, España

Disponible en Internet el 12 de julio de 2018

Paciente de 9 años que en control de salud se detecta deformidad de columna vertebral. La familia no refiere otra sintomatología asociada. Antecedentes personales y familiares sin interés.

En la exploración física presenta buen estado general. Se observa asimetría en la altura de las crestas ilíacas y en los pliegues de los flancos. Doble giba en test de Adams. Resto de la exploración, incluida neurológica, normal. Ante la sospecha de escoliosis estructural se solicita telemetría de columna y extremidades (fig. 1) detectándose una curva dorsal de convexidad izquierda (ángulo de Cobb 29,7°) y actitud escoliótica lumbar de convexidad derecha (ángulo de Cobb 8,6°). Extremidad inferior derecha 1 cm mayor. Risser 0. Se indica corsé de Milwaukee y se solicita resonancia magnética nuclear (RMN) (figs. 2 y 3) detectándose herniación de amígdalas cerebelosas que descienden aproximadamente 11 mm por debajo de plano del foramen magno. Obliteración de cisterna magna.

Compatible con malformación de Arnold-Chiari tipo 1 con siringomielia asociada y escoliosis dorsal de convexidad izquierda.

Se realiza cirugía de remodelación mediante craneotomía de fosa posterior. En la actualidad asintomática y portadora de válvula de derivación ventriculoperitoneal.

Según series^{1,2}, del 4 al 26% de las escoliosis inicialmente catalogadas de idiopáticas, una vez estudiadas mediante RMN se acompañan de alteraciones neurológicas subyacentes, siendo la siringomielia y la malformación de Arnold-Chiari las más frecuentes. La incidencia de patrones de curva torácica izquierda es muy baja, del 1,3%. Sin embargo, hasta en un 54% de estos casos, se pueden detectar alteraciones del neuroeje³.

Destacar la curva escoliótica dorsal izquierda, patrón atípico, como signo centinela para sospechar alteraciones del neuroeje, en cuyo caso sería recomendable la realización de RMN¹⁻³.

* Autor para correspondencia.

Correo electrónico: carpova@gmail.com (M.C. Poza del Val).

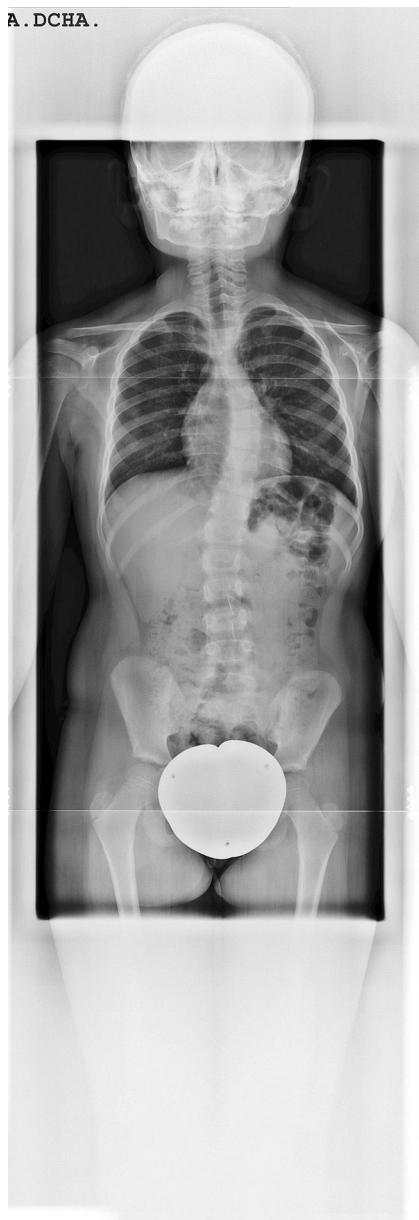

Figura 1 Curva dorsal de convexidad izquierda, ángulo de Cobb de $29,7^\circ$ entre D6-D7, y lumbar derecha de $8,6^\circ$ entre L2-L4. Dismetría de 1 cm a favor de la extremidad inferior derecha.

Bibliografía

1. Rodríguez-Piñero Durán M, Expósito Tirado JA, Ibáñez Campos T. Características de la escoliosis asociada a siringomielia y malformación de Arnold Chiari. *Rehabilitacion (Madr)*. 2004;38:95-8.

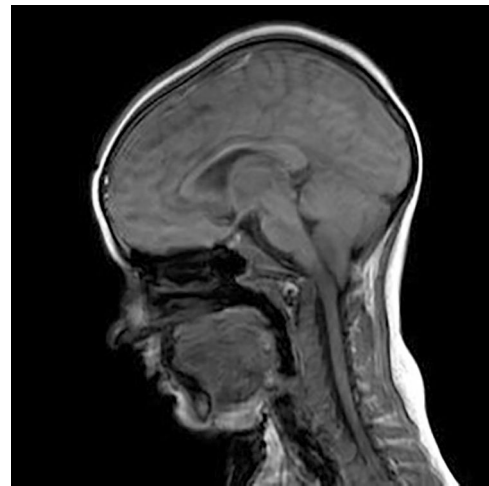


Figura 2 Resonancia magnética nuclear: corte sagital que muestra la herniación de amígdalas cerebelosas compatible con malformación de Arnold-Chiari tipo 1.

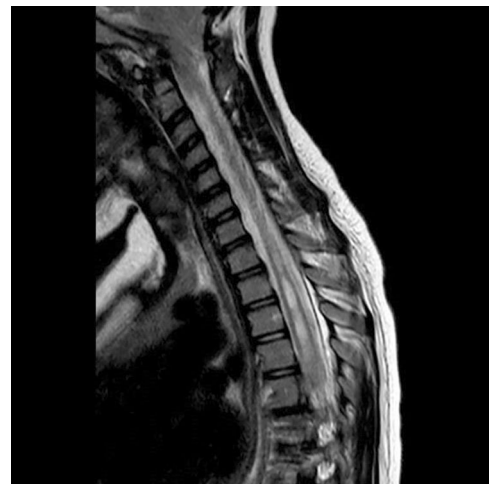


Figura 3 Resonancia magnética nuclear: corte sagital en el cual se evidencia la siringomielia asociada.

2. Zhang W, Sha S, Xu L, Liu Z, Qiu Y, Zhu Z. The prevalence of intraspinal anomalies in infantile and juvenile patients with "presumed idiopathic" scoliosis: A MRI-based analysis of 504 patients. *BMC Musculoskelet Disord*. 2016;17:189.
3. Wu L, Qiu Y, Wang B, Zhu ZZ, Ma WW. The left thoracic curve pattern: A strong predictor for neural axis abnormalities in patients with "idiopathic" scoliosis. *Spine (Phila Pa 1976)*. 2010;35:182-5.