



IMÁGENES EN PEDIATRÍA

## Neumorraquis: un hallazgo en el neumomediastino espontáneo

### Pneumorrhachis: A finding in spontaneous pneumomediastinum

Joana Brandão Silva\*, Joana Lira, Graça Ferreira y Joana Rodrigues

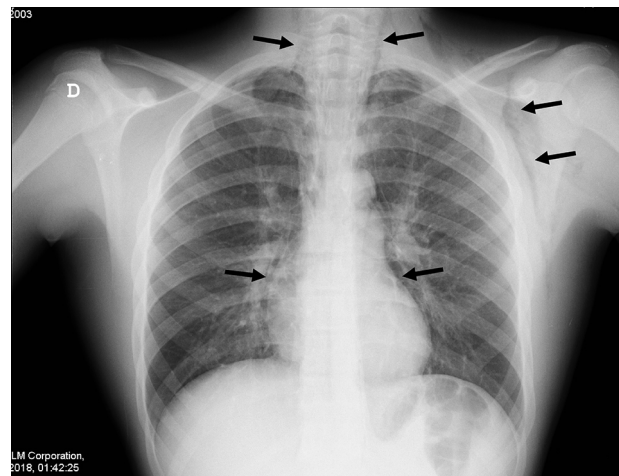
Departamento de Pediatría, Centro Hospitalar Vila Nova de Gaia/Espinho, Nova de Gaia, Portugal

Disponible en Internet el 25 de julio de 2018



Un varón asmático de 14 años acudió al servicio de urgencias con disnea, tos persistente y dolor cervical en el lado izquierdo que no respondió a  $\beta$ 2-agonista de acción corta y corticosteroide oral. Afebril, con una saturación de oxígeno del 92%, frecuencia respiratoria de 24rpm, tiraje intercostal y crepitación subcutánea en la región de la axila izquierda y cuello. La auscultación reveló disminución bilateral del ruido respiratorio y sibilancias bifásicas. El resto del examen físico y neurológico fue normal. La radiografía de tórax mostró neumomediastino asociado a enfisema subcutáneo sin signos de neumotórax (fig. 1). El adolescente fue ingresado y tratado con analgésicos, oxígeno a alta concentración (15l/min), salbutamol y bromuro de ipratropio inhalados, y metilprednisolona por vía intravenosa. La tomografía computarizada mostró aire en el canal neural, enfisema de volumen moderado y neumomediastino (fig. 2). El paciente fue dado de alta a los 7 días.

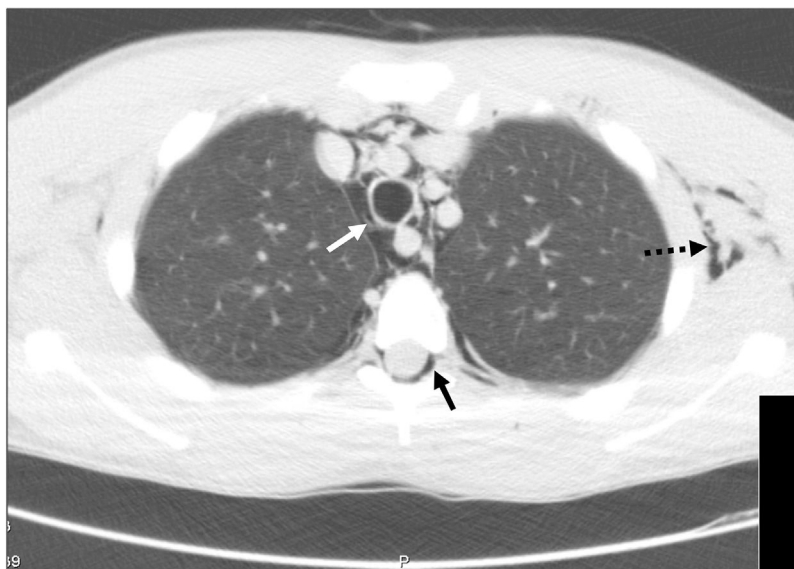
El neumomediastino espontáneo (NME) se produce por un aumento repentino de la presión intraalveolar en contexto de enfermedad pulmonar aguda o crónica que causa



**Figura 1** Radiografía posteroanterior donde se observa aire en el mediastino rodeando el corazón y penetrando en el cuello y la axila izquierda (causando el enfisema subcutáneo).

la rotura de alvéolos y el escape de aire que da lugar al enfisema intersticial<sup>1</sup>. Es poco común en la edad pediátrica, y el asma aguda es la causa más frecuente en adolescentes. La tríada de dolor torácico retroesternal agudo, enfisema subcutáneo y disnea de grado variable permite

\* Autor para correspondencia.  
Correo electrónico: [joana.brandao.silva@chvng.min-saude.pt](mailto:joana.brandao.silva@chvng.min-saude.pt)  
(J. Brandão Silva).



**Figura 2** Tomografía computarizada donde se aprecia aire en el canal neural (neumorraquis, flecha negra), neumomediastino con aire alrededor de los vasos (flecha blanca) y enfisema subcutáneo a la izquierda (flecha discontinua).

su diagnóstico<sup>1</sup>. El neumorraquis ocurre cuando el aire se difunde del mediastino posterior o el espacio retrofaríngeo al espacio epidural a través de los agujeros de conjunción vertebrales<sup>2,3</sup>; no causa síntomas neurológicos, y se resuelve espontáneamente en el 98% de los casos; el aumento en el uso de la TC permite su diagnóstico<sup>2</sup>. El NME suele ser benigno y autolimitado; se recomienda la misma terapia de soporte con monitorización clínica, reposo, analgesia y tratamiento de la enfermedad de base para todos los pacientes, incluso en el caso extremadamente raro de asociación con neumorraquis<sup>1-3</sup>.

### Bibliografía

1. Tortajada-Girbés M, Moreno-Prat M, Ainsa-Laguna D, Mas S. Spontaneous pneumomediastinum and subcutaneous emphysema as a complication of asthma in children: Case report and literature review. *Ther Adv Respir Dis.* 2016;10:402–9.
2. Belotti A, Rizzi M, Rodoni-Cassis P, Ragazzi M, Zanolari-Caledrerari M, Bianchetti MG. Air within the spinal canal in spontaneous pneumomediastinum. *Chest.* 2010;137:1197–200.
3. Borem L, Stamoulis D, Ramos A. A rare case of pneumorrhachis accompanying spontaneous pneumomediastinum. *Radiol Bras.* 2017;50:345–6.