



IMÁGENES EN PEDIATRÍA

Vulvovaginitis recurrente por cuerpo extraño oculto[☆]

Occult foreign body: A rare cause of recurrent vulvovaginitis

Pedro Mantas^{*}, Sara Rocha, Elisabete Oliveira y Aldina Lopes

Serviço de Pediatria, Hospital de Santarém, Santarém, Portugal

Disponible en Internet el 24 de noviembre de 2018



El flujo vaginal es uno de los motivos de consulta ginecológica más frecuentes en niñas prepuberales, y a menudo se debe a la presencia de vulvovaginitis^{1,2}. La mayoría de los casos son de etiología inespecífica y se resuelven con medidas higiénicas^{1,2}. No obstante, cuando los síntomas persisten o recurren han de considerarse otras posibles causas, tales como procesos infecciosos, anomalías congénitas, trauma, reacciones alérgicas, entidades dermatológicas o la presencia de cuerpos extraños^{1,2}.

Presentamos el caso de una niña de 5 años sana, que acudió al servicio de urgencias por flujo vaginal purulento recurrente y sangrado intermitente de 8 meses de evolución.

No había antecedentes de traumatismo, abuso sexual, dolor o problemas urinarios o rectales. Los síntomas no

respondieron a las medidas de higiene ni a tratamiento antibiótico. En la exploración física no se apreciaba dolor abdominal y los genitales eran normales, sin lesiones ni secreción activa de flujo. No obstante, se observó secreción maloliente y sanguinolenta en la compresa de la paciente. La ecografía (fig. 1) y la radiografía (fig. 2) pélvicas revelaron la presencia de un cuerpo extraño de 40 × 10 mm. La paciente fue sometida a vaginoscopia bajo anestesia con objeto de extraer una horquilla.

Los cuerpos extraños en la vagina son una causa infrecuente de vulvovaginitis de repetición o refractaria, correspondiendo a tan solo el 4% de los casos en niñas prepuberales³. Su presencia suele manifestarse con un flujo vaginal purulento y maloliente y/o sangrado intermitente^{1,2}.

[☆] Presentación previa como póster en el 17 Congreso Nacional de Pediatría; 2-4 de noviembre, 2016; Oporto, Portugal.

^{*} Autor para correspondencia.

Correo electrónico: pedromantas@gmail.com (P. Mantas).

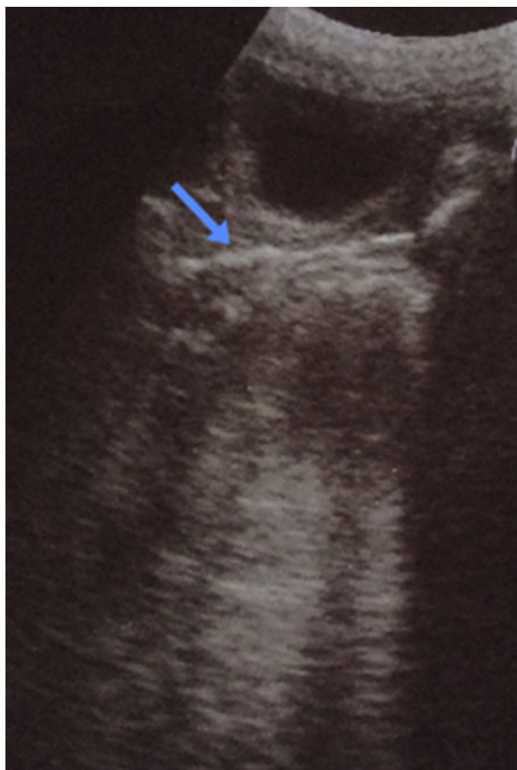


Figura 1 Ecografía pélvica mostrando una estructura lineal hiperecogénica en la luz vaginal (flecha azul).

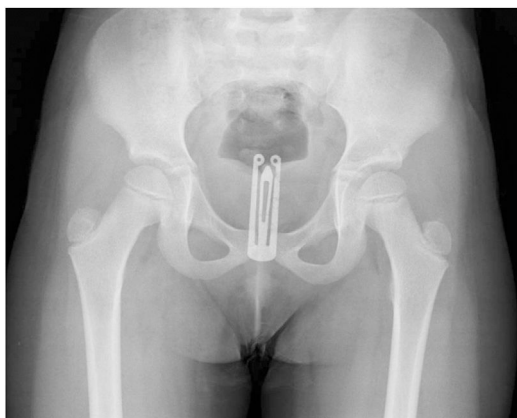

Figura 2 Radiografía simple de pelvis en la que se observa el cuerpo extraño.

Las posibles complicaciones incluyen la ulceración de la pared vaginal con formación de fístulas y la infección³. Los casos reportados se han dado casi exclusivamente en la edad pediátrica, lo que plantea un reto diagnóstico y pone de relieve la importancia de las pruebas complementarias de imagen en la aproximación diagnóstica³.

Bibliografía

1. Lafer M, Emans SJ. Overview of vulvovaginal complaints in the prepubertal child. UpToDate. 2018.
2. Mcgreal S, Wood P. Recurrent Vaginal Discharge in Children. J Pediatric Adolesc Gynecol. 2013;26:205-8.
3. Kyrgios I, Emmanouilidou E, Theodoridis T, Galli-Tsinopoulou A. An unexpected cause of vaginal bleeding: The role of pelvic radiography. BMJ Case Rep. 2014, pii: bcr2013202958.