



IMÁGENES EN PEDIATRÍA

Absceso tiroideo secundario a perforación esofágica por espina de pescado

Thyroid abscess secondary to an oesophageal perforation due to a fish bone

Laura García Suárez^{a,*}, Susana González Sánchez^a, Ana Vivanco Allende^b
y Gonzalo Anes González^a

^a Unidad de Radiología Pediátrica, Servicio de Radiodiagnóstico, Hospital Universitario Central de Asturias, Oviedo, Asturias, España

^b Unidad de Medicina Intensiva Pediátrica, Servicio de Pediatría, Hospital Universitario Central de Asturias, Oviedo, Asturias, España

Disponible en Internet el 14 de febrero de 2019

La ingesta de cuerpos extraños es un accidente frecuente en niños, representando el 70% de todos los casos de perforación, siendo el esófago la localización más frecuente de la misma¹. Las complicaciones derivadas de la perforación son raras, pero pueden asociar elevada morbilidad. La perforación con migración del cuerpo extraño asociada, es aún más rara, pudiendo ocasionar complicaciones cervicales².

Presentamos el caso de una niña de 3 años que acude a urgencias por fiebre, sialorrea y lateralización del cuello. Existe como antecedente la ingesta de pescado, seguido de dolor retroesternal y salivación. De forma urgente se realiza fibrobroncoscopia y gastroscopia, objetivando edema epiglótico, sin lograr identificar ningún cuerpo extraño.

Dada la persistencia de la clínica se completa el estudio con ecografía (fig. 1) y TC cervical (fig. 2) donde se observa flemón retrotraqueal y retrofaríngeo con formación de absceso tiroideo derecho secundario a perforación esofágica por espina de pescado migrada. Se realiza cervicotomía exploradora y faringoscopia rígida donde se identifica la espina de

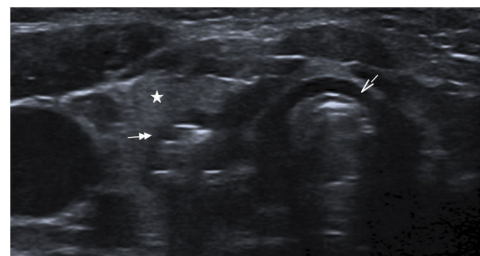


Figura 1 Imagen de ecografía cervical que muestra la presencia de aire atípico posterior al lóbulo tiroideo derecho, sugestivo de complicación. Flecha simple: tráquea. Estrella: lóbulo tiroideo derecho. Flecha doble: absceso tiroideo posterior al lóbulo tiroideo derecho.

pescado a nivel cervical y perforación de la pared esofágica posterior, a la altura del esfínter esofágico superior.

El diagnóstico precoz y el tratamiento adecuado son esenciales para el manejo exitoso de estos pacientes. Sin embargo, la rareza de esta condición y su presentación no específica conduce a un retraso tanto en el diagnóstico como en el tratamiento.

* Autor para correspondencia.

Correo electrónico: lasu60@hotmail.com (L. García Suárez).

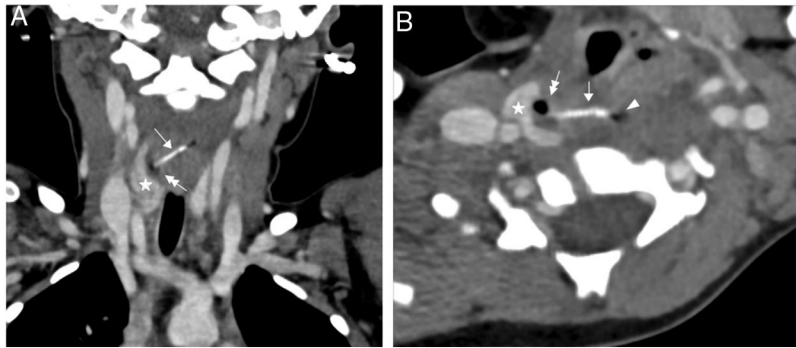


Figura 2 Imagen de la TC cervical con contraste intravenoso en reconstrucción coronal (A) y axial (B) donde se identifica un cuerpo extraño hiperdenso lineal que se dirige desde el esófago al tiroides, identificando un absceso con una burbuja de aire atípico en su interior, adyacente al lóbulo tiroideo derecho. Flecha simple: espina de pescado. Estrella: lóbulo tiroideo derecho. Flecha doble: absceso tiroideo con burbuja de aire atípico.

La no detección del cuerpo extraño en la endoscopia, no descarta su presencia, por lo que, ante una clínica persistente es necesario llevar a cabo pruebas diagnósticas de imagen, para valorar su posible migración³.

Bibliografía

1. Vieira E, Cabral MJ, Gonçalves M. Esophageal perforation in children: A review of one pediatric surgery institution's experience (16 years). *Acta Med Port.* 2013;26:102-6 [Article in Portuguese; Abstract available in Portuguese from the publisher].
2. Pai K, Pillai S, Bhandarkar A, Anand A, Sabhahit H. Migrating Ingested Foreign Body of the Upper Aerodigestive Tract with Resultant Septic Shock. *Sultan Qaboos Univ Med J.* 2013;13:606-10.
3. Chen CY, Peng JP. Esophageal fish bone migration induced thyroid abscess: Case report and review of the literature. *Am J Otolaryngol.* 2011;32:253-5.