

IMÁGENES EN PEDIATRÍA

Agenesia dental

Tooth agenesis



David Neagu^{a,*}, Isabel Casal-Beloy^b, Ramón Luaces Rey^a y José Luis López-Cedrún^a

^a Servicio de Cirugía Oral y Maxilofacial, Complejo Hospitalario Universitario A Coruña, A Coruña, España

^b Servicio de Cirugía Pediátrica, Complejo Hospitalario Universitario A Coruña, A Coruña, España

Disponible en Internet el 11 de abril de 2019

Paciente varón de 9 años de edad, sin antecedentes personales ni familiares de interés. Derivado al servicio de cirugía maxilofacial por retraso en la erupción dental permanente. En la exploración física se evidencia la ausencia de múltiples dientes definitivos en relación con la edad (figs. 1A y B). Se realiza ortopantomografía que confirma la sospecha diagnóstica de agenesia dental congénita (ADC) (fig. 2A) con ausencia de dientes 12, 22, 15, 25, 17, 27, 31, 41, 35, 36, 37 y 47. La primera fase del tratamiento consiste en una preparación con ortodoncia para generar los espacios necesarios para la rehabilitación. La segunda

fase del tratamiento se basa en la colocación de implantes dentales y regeneración ósea, ya una vez la formación ósea haya finalizado, a partir de los 18 años (fig. 2B). Con 21 años el paciente presenta buen resultado estético y funcional.

La ADC es la ausencia de uno o más dientes. Su incidencia varía entre el 3 al 10% de la población, siendo su presentación más común la ausencia del tercer molar¹. Su clasificación se realiza en función de los dientes ausentes: anodoncia (ausencia total de dientes), hipodontia (ausencia inferior a 6 dientes) y oligodoncia (ausencia superior a 6 dientes), como sería el caso de nuestro paciente¹.

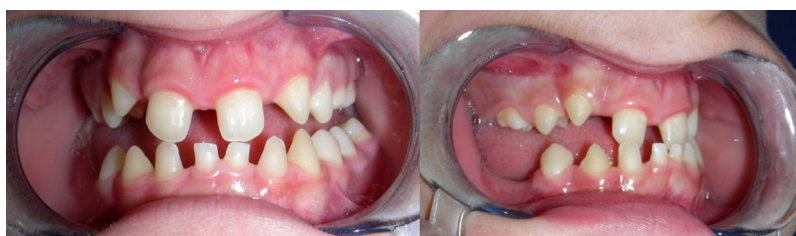

Figura 1 Imagen intraoral en proyección frontal (A) y lateral (B) evidenciando ausencia de múltiples dientes definitivos y presencia de dientes deciduos a los 12 años. Diastemas severos sugestivos de agenesia dental congénita.

* Autor para correspondencia.

Correo electrónico: david.neagu.bcn@gmail.com (D. Neagu).

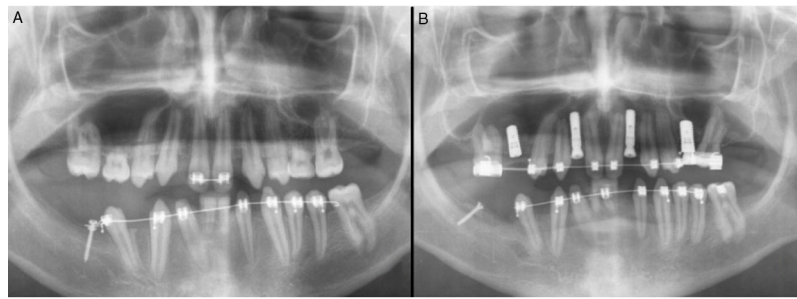


Figura 2 Ortopantomografía en el momento del diagnóstico donde se evidencia la ausencia de múltiples dientes con 15 años (A). Control radiológico posterior al tratamiento mediante implantes dentales y regeneración ósea en cuarto cuadrante oral a los 21 años (B).

Los retrasos en la erupción de los dientes en la infancia recomiendan descartar la presencia de agenesias dentales, siendo su diagnóstico definitivo radiológico¹. Su manejo ortodóncico precoz es fundamental, y el seguimiento sistémico a largo plazo es recomendado, debido a asociación descrita con diversas neoplasias orgánicas².

Bibliografía

1. Ritwik P, Patterson KK. Diagnosis of Tooth Ageesis in Childhood and Risk for Neoplasms in Adulthood. *Ochsner J.* 2018;18:345–50.
2. Yin W, Bian Z. Hypodontia, a prospective predictive marker for tumor? *Oral Dis.* 2016;22:265–73.