



IMÁGENES EN PEDIATRÍA

Masa pericárdica ¿Qué hay detrás?

Pericardial mass: What lies behind?

M^a Ángeles Tejero Hernández*, Elena Gómez Guzmán y M^a José Arroyo Marín

Área pediátrica del Corazón, Unidad de Gestión Clínica de Pediatría, Hospital Materno Infantil Universitario Reina Sofía, Córdoba, España

Disponible en Internet el 17 de julio de 2019

Paciente de 21 meses que presenta deterioro respiratorio durante una artrotomía de tobillo. Ingresado hacia 10 días con tratamiento antibiótico por sospecha de artritis de tobillo derecho con imágenes de edema óseo y escaso líquido articular en resonancia y ecografía articular. Previamente asintomático sin antecedentes de interés. Dada la persistencia de tumefacción articular e impotencia funcional se decide artrotomía diagnóstica. Al finalizar la intervención presenta problemas de oxigenación y ventilación junto con tonos cardiacos disminuidos. Se realiza una radiografía de tórax (fig. 1) y un ecocardiograma urgente (fig. 2, video anexo), detectándose derrame pleural y pericárdico moderados junto con lesión pericárdica de gran tamaño.

Se decide pericardiocentesis que es imposible realizar al día siguiente por disminución del líquido pericárdico, y localización posterior. El derrame pleural respondió a diuréticos sin necesidad de evacuación. Se solicitó estudio etiológico (serologías, autoinmunidad, marcadores tumorales, cultivos) con resultados negativos, y se inició tratamiento antiinflamatorio con ibuprofeno y colchicina.

Tras 6 semanas persiste imagen ecográfica de masa pericárdica sin cambios ni nuevos síntomas, y se decide resección quirúrgica y biopsia. En el estudio anatomopa-

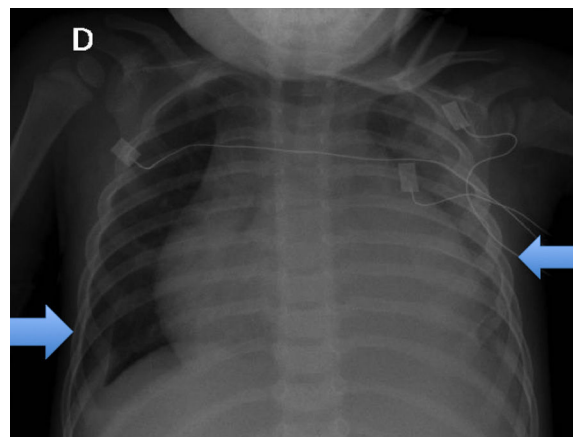


Figura 1 Radiografía posteroanterior de tórax. Destaca importante cardiomegalia con derrame pleural bilateral (señalado con flechas).

tológico de la pieza se observa hiperplasia mesotelial, intensa infiltración polimorfa con abundantes eosinófilos, histiocitos y células de núcleos indentados compatibles con células de Langerhans. En inmunohistoquímica se observan abundantes células CD1 compatible con histiocitosis de células de Langerhans (HCL) (fig. 3. Pieza quirúrgica reseçada).

La afectación pericárdica es muy infrecuente en la HCL con pocos casos^{1,2} descritos, sin embargo debemos tenerla en cuenta ante pacientes afectos con deterioro respiratorio

* Autor para correspondencia.

Correo electrónico: mangelestejero@gmail.com
(M.Á. Tejero Hernández).

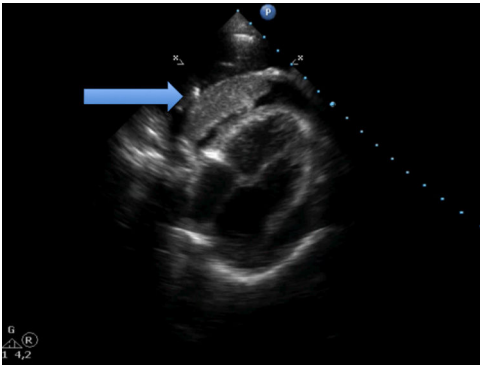


Figura 2 Ecocardiograma con proyección 4 cámaras donde se aprecia derrame pericárdico concéntrico importante con lesión de aspecto homogéneo y bordes bien delimitados (flechas) de localización fundamentalmente posterior y apical, en relación con ventrículo izquierdo.

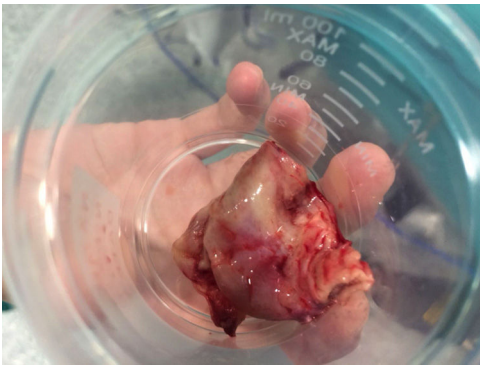

Figura 3 Aspecto macroscópico de la lesión resecada.

o cardiomegalia inexplicada. La ecocardiografía es una técnica accesible, barata y bien tolerada, útil en estos casos excepcionales³.

Anexo. Material adicional

Se puede consultar material adicional a este artículo en su versión electrónica disponible en <http://dx.doi.org/10.1016/j.anpedi.2019.05.009>.

Bibliografía

1. Gholami N. Pericardial Effusion in Langerhans Cell Histiocytosis: A Case Report. *Iran Red Crescent Med J.* 2016;18:e25604, doi: 10.5812/ircmj.25604.
2. Kobayashi D, Delius RE, Debelenko LV, Aggarwal S. Cardiac juvenile xanthogranuloma in an infant presenting with pericardial effusion. *Congenit Heart Dis.* 2013;8:E106–10.
3. Lehrke HD, Johnson CK, Zapolanski A, Kasatki A, Grau JB, Maleszewski JJ. Intracardiac juvenile xanthogranuloma with presentation in adulthood. *Cardiovasc Pathol.* 2014;23:54–6.