

CARTAS CIENTÍFICAS

La conductancia de la piel para evaluar el dolor y el estrés durante el cribado de la retinopatía de la prematuridad



Skin conductance to assess pain and stress during retinopathy of prematurity screening

Sr. Editor:

Los recién nacidos prematuros tienen un alto riesgo de retinopatía de la prematuridad (ROP) y consecuentemente deberían ser sometidos a controles oftalmológicos seriados¹, que pueden ser dolorosos^{2,3}. La evaluación precisa del dolor continúa siendo un reto en los neonatos, y se necesitan instrumentos más objetivos y fiables⁴.

El objetivo del estudio fue evaluar los cambios en la conductabilidad de la piel (CP) durante los exámenes de fondo de ojo realizados para el cribado de la ROP y analizar su relación con los cambios en la frecuencia cardíaca y la saturación de oxígeno.

Se realizó un estudio prospectivo observacional entre enero y mayo de 2017. Se incluyeron recién nacidos con edad gestacional (EG) ≤ 32 semanas, candidatos a exploraciones de fondo de ojo, de acuerdo con las recomendaciones nacionales⁵. Se aplicaron medidas analgésicas farmacológicas y no farmacológicas: envoltura del bebé en mantas, contención, ambiente tranquilo, paracetamol oral, sacarina, succión no nutritiva y gotas anestésicas tópicas. La CP se analizó mediante un monitor Med-Storm® (Med-storm

Innovation, Oslo, Noruega) y un sistema de 3 electrodos aplicados a la planta del pie. Se recogió el número de fluctuaciones de la conductancia de la piel (NFCP) en picos/segundo. Una descripción más detallada del monitor de la CP y el NFCP se publicó con anterioridad⁶. Se midió el NFCP máximo en 4 puntos temporales preestablecidos: basal, al colocarse el blefarostato, a la indentación escleral y al final del procedimiento. También se registraron los episodios de taquicardia (> 180 lpm), bradicardia (< 100 lpm) y desaturación ($< 85\%$ durante > 10 s). Se incluyó un máximo de 3 exámenes por paciente. Se obtuvo el consentimiento informado por escrito de los padres, y el estudio fue aprobado por el comité de ética de investigación local.

La muestra de estudio incluyó 30 exámenes oftalmológicos realizados en 19 pacientes (8 niñas y 11 niños) nacidos con una EG media de $30,1 \pm 1,1$ semanas y con un peso medio al nacer de $1.226,3 \pm 259,6$ g. Ninguno de los pacientes se encontraba bajo ventilación mecánica, y 3 (15,7%) requerían oxigenoterapia.

En 19 de los 30 exámenes (63,3%), los neonatos tuvieron episodios de taquicardia; en 6 exámenes (20%) de bradicardia y en 15 (50%) desaturaciones. Se observó un aumento considerable en el NFCP en comparación con el valor basal al insertarse el blefarostato y a la indentación escleral (fig. 1). La media del máximo NFCP durante la exploración fue de $0,64 \pm 0,4$ picos/segundo, principalmente en el momento de la indentación escleral.

No hubo diferencias estadísticamente significativas en el máximo NFCP entre los pacientes con y sin taquicardia ($0,74 \pm 0,52$ vs. $0,58 \pm 0,31$; $p=0,3$) o entre los pacientes con o sin bradicardia ($0,84 \pm 0,62$ vs. $0,59 \pm 0,32$; $p=0,17$).

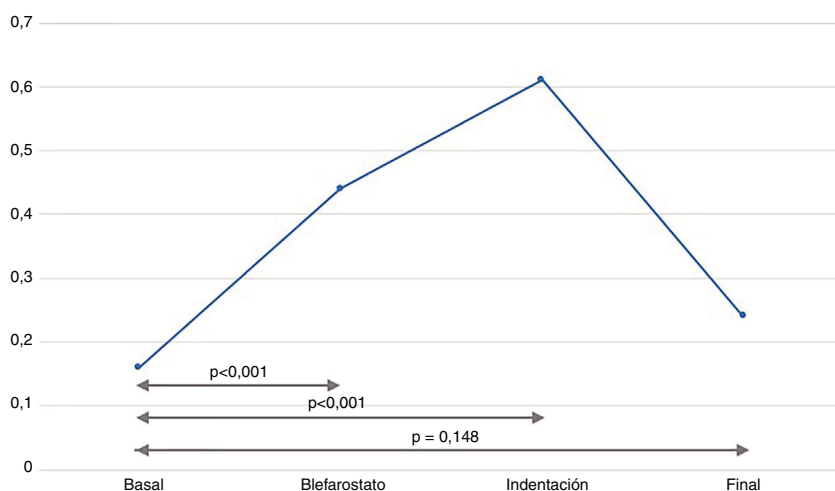


Figura 1 Cambios en el NFCP durante el examen oftalmológico.

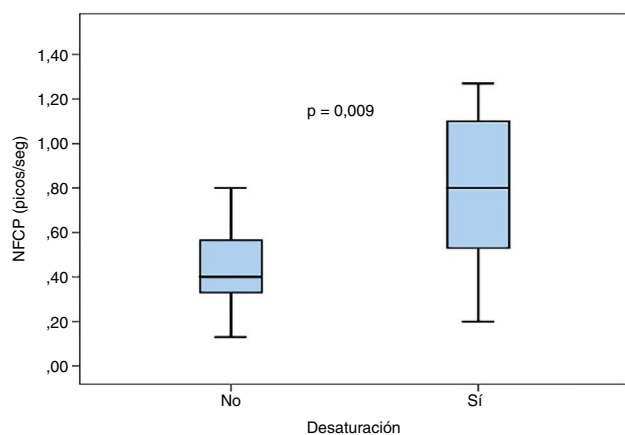


Figura 2 Diagrama de cajas que muestra las diferencias en el NFCP en pacientes con y sin episodios de desaturación durante el examen oftalmológico.

Los episodios de desaturación se asociaron a un NFCP mayor ($0,83 \pm 0,46$ vs. $0,44 \pm 0,19$; $p = 0,009$), como muestra la figura 2.

Los métodos de evaluación que emplea la CP se basan en la sudoración inducida por el estrés, y reflejan un aumento en la actividad del sistema nervioso simpático. Esta sudoración afectiva se produce en respuesta a varios estímulos emocionales tales como el nerviosismo, la ansiedad, el miedo, el estrés o el dolor. Cuando las glándulas sudoríparas palmares y plantares se llenan como resultado de la activación del sistema simpático, la resistencia de la piel disminuye, y cuando el sudor se reabsorbe, la resistencia de la piel aumenta. Este fenómeno genera los picos de CP empleados para evaluar el dolor y el estrés del NFCP.

En el presente estudio, se registraron cambios marcados en la CP durante una exploración previamente descrita como dolorosa, lo que ilustra la posible utilidad de la CP como indicador del dolor agudo. A nuestro conocer, no se han realizado estudios previos en este contexto. Cabe mencionar que nuestros valores del NFCP durante los exámenes oftalmológicos fueron superiores a los reportados en relación con otros procedimientos dolorosos (como la punción de talón o venosa)⁶, lo que probablemente apunte a que el nivel o intensidad del dolor es mayor en la exploración de la ROP.

El diseño del estudio conllevaba ciertas limitaciones. En primer lugar, no podemos excluir la posible presencia de factores de confusión que podrían haber afectado a las respuestas de CP. En segundo lugar, nuestro estudio fue diseñado como un estudio piloto cuyo objetivo era evaluar la factibilidad de la CP y los cambios en el NFCP, y en consecuencia no se empleó ninguna escala clínica para evaluar las respuestas de dolor. Actualmente está en desarrollo un estudio observacional cuyo objeto es evaluar la correlación entre las escalas clínicas de dolor y la CP.

Nuestros resultados mostraron un aumento substancial en el NFCP durante los exámenes oftalmológicos para el cribado de la ROP asociados frecuentemente a cambios en la frecuencia cardíaca y episodios de desaturación. Concluimos que estos cambios en el NFCP durante el cribado de la ROP podrían deberse al menos en parte al dolor, pero se requieren estudios adicionales para investigar si la CP se correlaciona con escalas de dolor previamente validadas y establecer si la CP puede ser de utilidad como instrumento diagnóstico del dolor en la ROP. Nuestros datos pueden servir de referencia en tales estudios futuros.

Bibliografía

1. Fierson WM. American Academy of Pediatrics Section on Ophthalmology; American Academy of Ophthalmology, American Association for Pediatric Ophthalmology and Strabismus American Association of Certified Orthoptists: Screening Examination of Premature Infants for Retinopathy of Prematurity. *Pediatrics*. 2013;131:189–95.
2. Francis K. What is best practice for providing pain relief during retinopathy of prematurity eye examinations? *Adv Neonatal Care*. 2016;16:220–8.
3. Samra HA, McGrath JM. Pain management during retinopathy of prematurity eye examinations: A systematic review. *Adv Neonatal Care*. 2009;9:99–110.
4. Maxwell LG, Malavolta CP, Fraga MV. Assessment of pain in the neonate. *Clin Perinatol*. 2013;40:457–69.
5. Castro Conde JR, Echániz Urcelay I, Botet Mussons F, Pallás Alonso CR, Narbona E, Sánchez Luna M, Comisión de Estándares de la Sociedad Española de Neonatología. Retinopathy of prematurity Prevention, screening and treatment guidelines [Article in Spanish]. *An Pediatr (Barc)*. 2009;71:514–23.
6. Storm H. Skin conductance and the stress response from heel stick in preterm infants. *Arch Dis Child Fetal Neonatal Ed*. 2000;83:F143–7.

Alejandro Avila-Alvarez^{a,*}, Lorena Vazquez Gomez^a,
Andrea Sucasas Alonso^a, Henar Romero Rey^a
y Montserrat Cabana Vazquez^b

^a Unidad de Neonatología, Servicio de Pediatría, Complejo Hospitalario Universitario de A Coruña (CHUAC), Sergas, A Coruña, La Coruña, España

^b Servicio de Oftalmología, Complejo Hospitalario Universitario de A Coruña (CHUAC), Sergas, A Coruña, La Coruña, España

* Autor para correspondencia.

Correo electrónico:

Alejandro.avila.neonatologia@gmail.com (A. Avila-Alvarez).

<https://doi.org/10.1016/j.anpedi.2019.05.011>

1695-4033/

© 2019 Publicado por Elsevier España, S.L.U. en nombre de Asociación Española de Pediatría. Este es un artículo Open Access bajo la licencia CC BY-NC-ND (<http://creativecommons.org/licenses/by-nc-nd/4.0/>).