

Hasta el momento actual se ha realizado el seguimiento hasta el alta (2 meses), y está previsto completarlo hasta el año de vida. Durante este tiempo no se observaron ningún tipo de complicaciones agudas relacionadas con la sutura como eritema, dehiscencia de la sutura, adherencias, retraso en la cicatrización; ni crónicas como pigmentación, cicatrización hipertrófica o queloides.

En esta serie de 4 casos, esta nueva técnica de sutura ha mostrado buenos resultados estéticos y la ausencia de complicaciones tanto a corto como a medio plazo, por lo que creemos que los cianoacrilatos pueden considerarse una buena alternativa a las suturas tradicionales mediante seda en los puntos de inserción de drenajes pleurales en recién nacidos prematuros. Dado que la muestra es pequeña y la ausencia de grupo control, sería necesario realizar más estudios para corroborar estos hallazgos incluyendo el seguimiento a largo plazo.

Agradecimientos

Un reconocimiento especial a los padres de los recién nacidos que dieron su consentimiento para la obtención de las imágenes. Así como agradecer a todos los profesionales que diariamente cuidan de los recién nacidos en la UCI Neonatal del Hospital Universitario y Politécnico La Fe, Valencia.

Bibliografía

- González González JM. Cianoacrilato: Definición y propiedades Toxicidad y efectos secundarios. Aplicaciones en medicina y odontología. *Av Odontostomatol.* 2012;28:95-102.
- Cáceres Barreno A, Cava Vergiú C, Robello Malatto J, Alberca Ramos E, Rodríguez Chessa J. Biocompatibilidad del cianoacrilato de butilo en suturas en piel en comparación con las suturas convencionales. *Rev Odont Mex.* 2013;17:81-90.
- Kwon JY, Yun HG, Park IY. n-Butyl-2-cyanoacrylate tissue adhesive (Histoacryl) vs. subcuticular sutures for skin closure of Pfannens-tiel incisions following cesarean delivery. *PLoS One.* 2018;13, <http://dx.doi.org/10.1371/journal.pone.0202074>, e0202074.
- Farion KJ, Russell KF, Osmond MH, Hartling L, Klassen TP, Durec T, et al. Tissue adhesives for traumatic lacerations in children and adults. *Cochrane Database Syst Rev.* 2002, <http://dx.doi.org/10.1002/14651858.CD003326>. CD003326.
- Nose S, Sasaki T, Saka R, Minagawa K, Okuyama H. A sutureless technique using cyanoacrylate adhesives when creating a stoma for extremely low birth weight infants. *Springerplus.* 2016;5:189.
- Saleemi MS, McLaren C, Sharma BK, Muthialu N, Roebuck D, Ng C. Bronchopleural fistula in a newborn undergoing ECMO-transbronchial closure. *J Perinatol.* 2013;33:659-60.

Inmaculada Lara-Cantón^a, Pilar Sáenz-González^b, Ana García-Robles^c, Maria Dolores Lorena Mocholí-Tomás^d y Álvaro Solaz-García^{a,*}

^a Grupo Investigación Perinatología, Instituto de Investigación Sanitaria La Fe, Hospital Universitario y Politécnico La Fe, Valencia, España

^b Servicio de Neonatología, Hospital Universitario y Politécnico La Fe, Valencia, España

^c PharmD, Grupo de Investigación Perinatología, Instituto de Investigación Sanitaria La Fe, Hospital Universitario y Politécnico La Fe, Valencia, España

^d Unidad de Cuidados Intensivos Neonatales, Servicio de Neonatología, Hospital Universitario y Politécnico La Fe, Valencia, España

* Autor para correspondencia.

Correo electrónico: alvarosogar@gmail.com (Á. Solaz-García).

<https://doi.org/10.1016/j.anpedi.2019.07.005>
1695-4033/

© 2019 Publicado por Elsevier España, S.L.U. en nombre de Asociación Española de Pediatría. Este es un artículo Open Access bajo la licencia CC BY-NC-ND (<http://creativecommons.org/licenses/by-nc-nd/4.0/>).

Embolismo aéreo cerebral en neonatos



Cerebral air embolism in neonates

Sr. Editor:

Presentamos 3 casos de embolismo aéreo cerebral en neonatos.

Caso 1

Recién nacida pretérmino (RNPT) de 24 semanas y 764 g. Tras nacimiento precisa reanimación tipo IV, ventilación mecánica invasiva y canalización de vena umbilical. A los 5 días de vida presenta empeoramiento clínico brusco con desaturación, bradicardia, irritabilidad marcada y movimientos descoordinados precisando ventilación de alta frecuencia y sedación con cloruro mórfico. En el electroencefalograma

integrado por amplitud (EEGa) se objetivan crisis convulsivas coincidentes con movimientos de chupeteo, que ceden tras 2 bolos de fenobarbital. Se realiza ecografía transfontanelar visualizándose múltiples imágenes hiperecogénicas birrefringentes en región periventricular siendo compatibles con embolismo aéreo (fig. 1). En el control ecográfico a las 24 h se objetiva disminución del número de imágenes hiperecogénicas con resolución definitiva en los días posteriores. Fallece a las 40 semanas de edad posmenstrual en relación con enterocolitis necrosante y sepsis persistente.

Caso 2

Recién nacido a término con bradicardia fetal durante el expulsivo. Precisa reanimación tipo IV y ventilación mecánica por hipoxemia mantenida. Diagnóstico posnatal de ventrículo izquierdo hipoplásico. Se canalizan vasos umbilicales para monitorización y soporte inotrópico. Por hipoxemia severa se inicia asistencia con oxigenación por membrana extracorpórea (ECMO) e intervención qui-

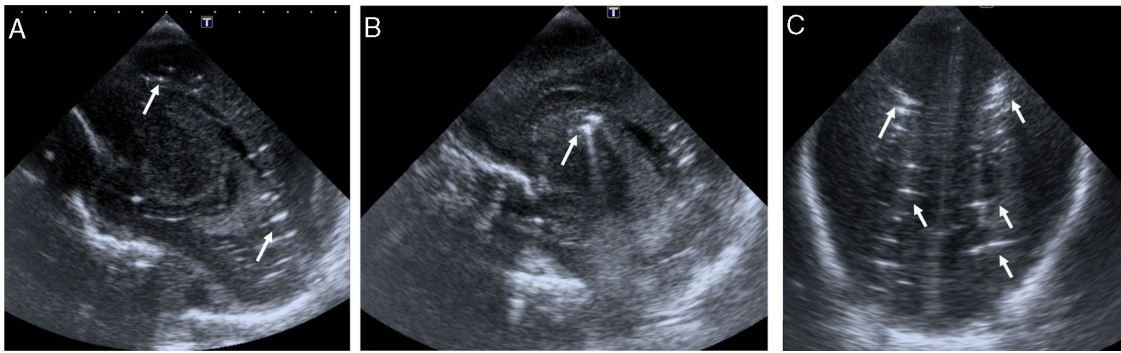


Figura 1 Cortes sagitales (A y B) y coronal (C) de la ecografía mostrando múltiples imágenes puntiformes y lineales hiperecogénicas, birrefringentes en la sustancia blanca profunda periventricular bilateral (flechas en A y C) y en el surco tálamo-caudado derecho (flecha en B) pudiendo ser atribuibles a embolismo cerebral.

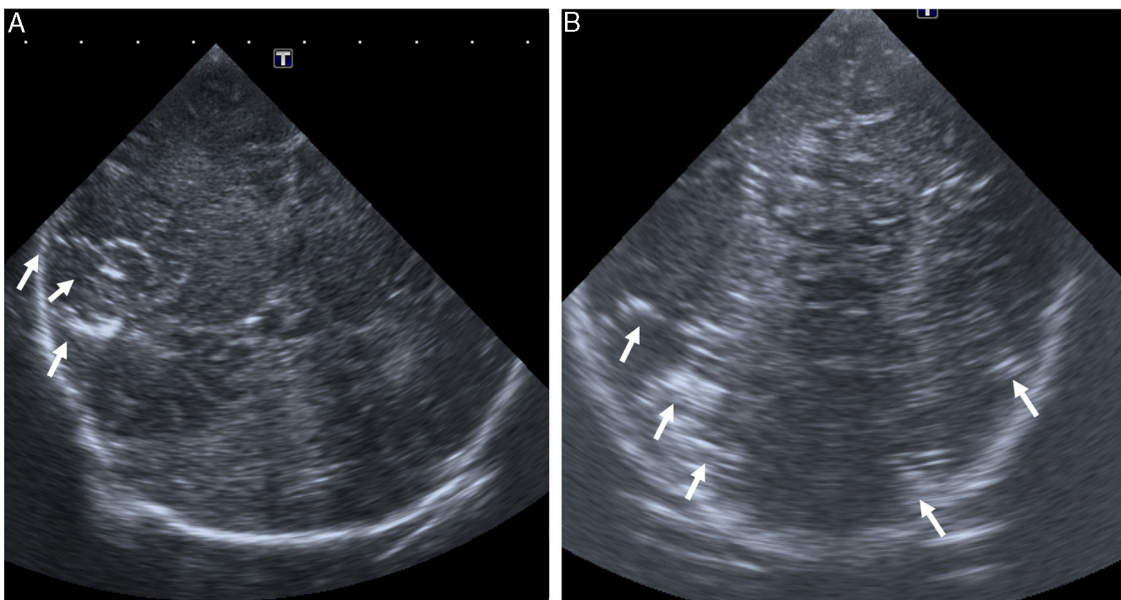


Figura 2 Cortes coronales de la ecografía mostrando imágenes lineales hiperecogénicas, birrefringentes en surcos de la región insular derecha (flecha en A) y regiones parieto-occipitales bilaterales (flechas en B), siendo su causa posible el embolismo cerebral.

rúrgica urgente. En la ecografía transfontanelar previa a la entrada en ECMO se objetiva edema cerebral difuso y puntos de hiperecogenicidad cortical con imágenes hiperecogénicas birrefringentes en región parieto-occipital bilateral pudiéndose corresponder a pequeñas burbujas aéreas (fig. 2). En el control ecográfico a las 24 h solo persistía la hiperecogenicidad cortical. Fallece a los 11 días secundariamente a una encefalopatía hipóxico-isquémica grave.

Caso 3

RNPT de 34 semanas y 1.740 g, nacido tras cesárea urgente por bradicardia fetal. Precisa reanimación tipo IV, ventilación mecánica convencional y canalización de vasos umbilicales para monitorización y transfusión de hemoderivados. En la ecografía transfontanelar a las 3 h de vida se identifican imágenes lineales hiperecogénicas en sustancia

blanca periatrinal y de centro semioval del hemisferio derecho sugiriendo embolismo aéreo (fig. 3). Presenta mejoría clínica progresiva con el EEGa continuo y neuroconducta adecuada. En el control ecográfico a las 24 h no se objetivan alteraciones. Es dado de alta a los 9 días presentando un desarrollo psicomotor adecuado.

El embolismo aéreo se debe a la entrada iatrogénica o traumática de aire en la circulación venosa o arterial pudiendo ser secundario a cirugía, traumatismos, procedimientos endovasculares, ventilación mecánica invasiva¹ y no invasiva, reanimación cardiopulmonar² e incluso enterocolitis necrosante, siendo una entidad aún infradiagnosticada. Puede afectar a varios territorios como la circulación pulmonar, el corazón o el cerebro, llegando incluso a desencadenar una reacción inflamatoria sistémica¹.

El origen del embolismo aéreo cerebral puede estar en la circulación pulmonar venosa debido a la existencia de

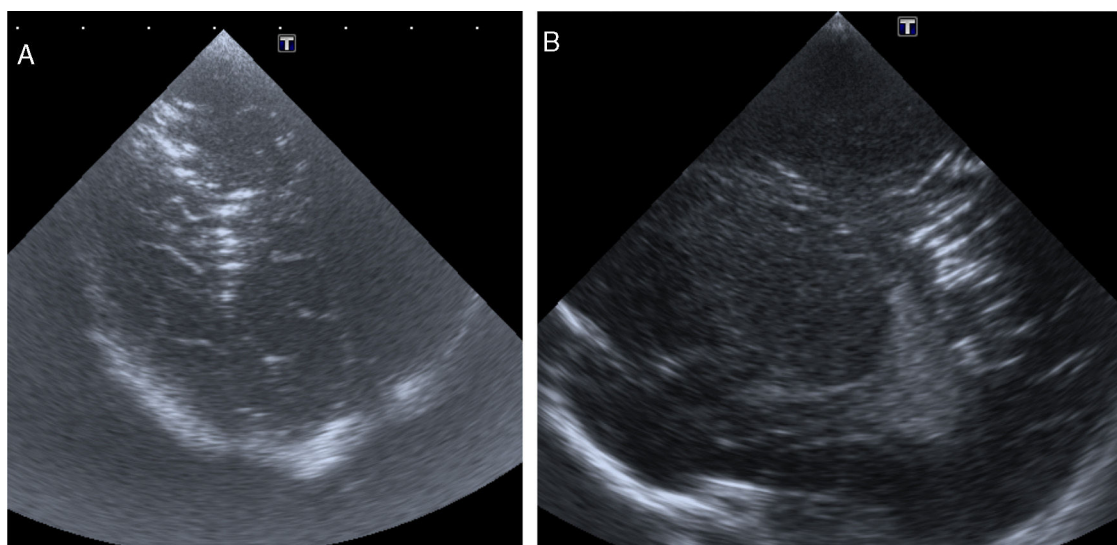


Figura 3 Cortes coronal oblicuo (A) y sagital derecho (B) de la ecografía mostrando imágenes lineales hiperecogénicas, en surcos, centro semioval y sustancia blanca profunda del hemisferio derecho. Imágenes compatibles con embolismo cerebral.

una fístula broncovenosa o una lesión en los vasos secundaria a barotrauma³. En la población pediátrica hay mayor riesgo dada su inmadurez pulmonar, existiendo una mayor mortalidad en prematuros⁴. La llegada de aire al territorio cerebral también puede deberse al flujo paradójico a través del foramen oval¹ o de manera retrógrada⁵.

En nuestra serie todos los casos presentan el antecedente de canalización de los vasos umbilicales o su manipulación, pudiendo ser esta la causa.

La sintomatología es variable y dependerá de la localización de la oclusión, el tamaño de las burbujas, la velocidad de la entrada, la posición del paciente y el estado de salud basal⁵, pudiendo causar efectos triviales o catastróficos¹. Pueden aparecer desde síntomas neurológicos transitorios, como crisis convulsivas (caso 1) hasta la pérdida súbita de conciencia o la muerte. Lo más importante es la sospecha clínica ante un empeoramiento brusco tras algún procedimiento iatrogénico.

Como se describe en nuestra serie al igual que en otros artículos, la ecografía transfontanelar ayudaría al diagnóstico precoz siendo en algunos casos un hallazgo incidental⁶, como sucede en 2 de nuestros pacientes. El ecógrafo utilizado es un Philips Affiniti[®] 70G con una sonda transfontanelar C 8-5 (rango de frecuencia entre 5 y 8 Hz). En otras edades la prueba diagnóstica a utilizar sería la TAC⁶ debiéndose realizar durante la fase aguda^{6,7}, ya que posteriormente las imágenes sugerentes tienden a la resolución.

El tratamiento en pacientes sintomáticos consiste en la terapia con oxígeno hiperbárico o con altas concentraciones de oxígeno^{1,8,9}, así como la posición de Trendelenburg^{1,9}, aunque no existe un tratamiento protocolizado en neonatos. La administración de oxígeno es importante no solo para el tratamiento de la hipoxemia sino también porque disminuye el tamaño de las burbujas aéreas estableciendo un gradiente de difusión que favorece la eliminación del gas¹⁰.

Dado que las consecuencias pueden ser graves, y que no se dispone de un tratamiento estandarizado en la

población neonatal, la estrategia fundamental consiste en la prevención¹ y la optimización de procedimientos que puedan resultar iatrogénicos, incluyendo esta entidad en el diagnóstico diferencial ante un empeoramiento clínico brusco con o sin síntomas neurológicos.

Bibliografía

1. Brull SJ, Prielipp RC. Vascular air embolism: A silent hazard to patient safety. *J Crit Care.* 2017;42:255–63.
2. Andriessen P, Halbertsma F, van Lijnschoten G, Weerdenburg H, Bambang Oetomo S. Systemic air embolism after cardiopulmonary resuscitation in a preterm infant. *Acta Paediatr.* 2008;97:822–4.
3. Wynsma LA. Negative outcomes of intravascular therapy in infants and children. *AACN Clin Issues.* 1998;9:49–63.
4. Wald M, Kirchner L, Lawrenz K, Amann G. Fatal air embolism in an extremely low birth weight infant: Can it be caused by intravenous injections during resuscitation? *Intensive Care Med.* 2003;29:630–3.
5. Schlimp CJ, Loimer T, Rieger M, Lederer W, Schmidts MB. The potential of venous air embolism ascending retrograde to the brain. *J Forensic Sci.* 2005;50:906–9.
6. Rivers-Bowerman MD, Litz S, Schmit P. Ultrasonographic detection of air in the superior sagittal sinus in a neonate with transposition of the great arteries. *Radiol Case Rep.* 2017;12:204–6.
7. Pinho J, Amorim JM, Araújo JM, Vilaça H, Ribeiro M, Pereira J, et al. Cerebral gas embolism associated with central venous catheter: Systematic review. *J Neurol Sci.* 2016;362:160–4.
8. Blanc P, Boussuges A, Henriette K, Sainty JM, Deleflie M. Iatrogenic cerebral air embolism: Importance of an early hyperbaric oxygenation. *Intensive Care Med.* 2002;28:559–63.
9. Schlimp CJ, Bothma PA, Brodbeck AE. Cerebral venous air embolism: What is it and do we know how to deal with it properly? *JAMA Neurol.* 2014;71:243.
10. Muth CM, Shank ES. Gas embolism. *New Engl J Med.* 2000;342:476–82.

Alba Pérez^{a,*}, Rebeca Gregorio^b, Pablo Gómez^c,
Yolanda Ruiz^d
y Manuel Sánchez-Luna^a

^a Servicio de Neonatología, Hospital Universitario Gregorio
Marañón, Madrid, España

^b Servicio de Neonatología, Hospital Virgen de la Salud,
Toledo, España

^c Servicio de Pediatría, Hospital Universitario Niño Jesús,
Madrid, España

^d Servicio de Radiología, Hospital Universitario Gregorio
Marañón, Madrid, España

* Autor para correspondencia.

Correo electrónico: albaperezp86@gmail.com (A. Pérez).

<https://doi.org/10.1016/j.anpedi.2019.06.014>
1695-4033/

© 2019 Asociación Española de Pediatría. Publicado por Elsevier
España, S.L.U. Este es un artículo Open Access bajo la licencia CC
BY-NC-ND (<http://creativecommons.org/licenses/by-nc-nd/4.0/>).

Impacto psicológico del confinamiento en la población infantil y como mitigar sus efectos: revisión rápida de la evidencia



Psychological impact of lockdown (confinement) on young children and how to mitigate its effects: Rapid review of the evidence

Sr. Editor:

En respuesta a la pandemia por el coronavirus SARS-CoV-2 (COVID-19), el Gobierno de España ha declarado el estado de alarma como medida de urgencia para proteger la salud y la seguridad de los ciudadanos, contener la progresión de la enfermedad y reforzar el sistema de salud pública. Aunque estas medidas de contención pueden sofocar el brote, existe cierta preocupación respecto a los efectos negativos que pueda tener en la salud física y mental de los niños el cierre prolongado de las escuelas y el confinamiento en el hogar¹.

La cuarentena es una medida preventiva necesaria durante epidemias relacionadas con algunas enfermedades importantes, pero puede tener un impacto psicológico negativo amplio y sustancial en la población expuesta². Esto sugiere la necesidad de integrar medidas efectivas que mitiguen este impacto como parte del proceso de planificación de la misma.

La complejidad de esta medida supone un desafío para los responsables políticos, y una oportunidad para la realización de revisiones rápidas que sintetizen la evidencia disponible para planificar, desarrollar e implementar políticas de salud oportunas, eficaces y adecuadas a las circunstancias². Es más, La Organización Mundial de la Salud (OMS) recomienda este tipo de revisiones rápidas³.

El objetivo de este trabajo es revisar la evidencia disponible sobre el impacto psicológico de la cuarentena en niños, en busca de los principales factores estresores y protectores durante la misma.

Se ha realizado una revisión rápida sobre el impacto psicológico de la cuarentena en niños y adolescentes, siguiendo recomendaciones de la OMS³. Se utilizaron 3 bases de datos electrónicas (PubMed, EMBASE y Google Academics) además de recomendaciones de expertos.

De 57 documentos encontrados, solo 3 cumplieron los requisitos y fueron incluidos en esta revisión. Sprang y

Silman en 2013⁴ analizaron la prevalencia de síntomas relacionados con estrés postraumático en el contexto de desastres sanitarios. En su estudio encontraron que las puntuaciones medias de estrés postraumático fueron 4 veces más altas en los niños que habían sido puestos en cuarentena respecto de los que no fueron confinados. Un estudio similar realizado en estudiantes universitarios, no encontró diferencias significativas en términos de un mayor riesgo de síntomas relacionados con estrés postraumático o proble-

Tabla 1 Medidas generales para mitigar el impacto psicológico negativo de la cuarentena en niños y adolescentes^{8,9}

Los niños pequeños no pueden mantenerse en aislamiento o en cuarentena sin cuidadores durante un período prolongado de tiempo. Si se produce una separación (por ejemplo, por hospitalización), hay que asegurar un contacto regular (por ejemplo, por teléfono). Explicar a los niños lo que ha sucedido y el propósito de estar confinado en su hogar de manera apropiada para su edad.

Brindar información clara sobre cómo reducir el riesgo de adquirir la enfermedad en palabras que puedan entender según su edad.

Enseñar a los niños las acciones cotidianas para reducir la propagación del virus.

Los niños de todas las edades y los adolescentes se benefician de las actividades estructuradas y de la rutina. Se debe permitir y tolerar el uso de Internet, la televisión y la radio, pero se debe evitar tener la TV siempre encendida y monitorizar el uso de las redes sociales para la difusión de mensajes y publicaciones imprecisos y dramáticos. Se debería considerar reducir la cantidad de tiempo de pantalla enfocado en el evento, para reducir la posible confusión, preocupación y miedo.

Se debe promover el contacto virtual con familiares, compañeros de clase, amigos y maestros a través de Internet y el teléfono para disminuir los sentimientos angustiosos de aislamiento y frustración.

Las escuelas tienen un papel fundamental, no solo en la entrega de materiales educativos a los niños, sino en la oportunidad de que los estudiantes interactúen con los maestros y obtengan asesoramiento psicológico.

Fuente: The National Child Traumatic Stress Network. Parent/Caregiver Guide to Helping Families Cope With the Coronavirus Disease 2019 (COVID-19)⁸ y Hume et al.⁹.