

Lluís Subirana Campos^{a,*}, Luis Renter Valdovinos^b,
Olga Oller Fradera^a, Lledó Garcés Montolio^a
y Julia Gómez Rodríguez^a

^a Unidad de Transporte SEM Pediátrico y Neonatal (SEMPVH), Hospital Vall d'Hebron, Barcelona, España

^b Unidad de Cuidados Intensivos Pediátricos, Corporació Sanitària Parc Taulí, Sabadell, España

* Autor para correspondencia.

Correo electrónico: lsubirana@vhebron.net
(L. Subirana Campos).

<https://doi.org/10.1016/j.anpedi.2020.08.001>
1695-4033/ © 2020 Publicado por Elsevier España, S.L.U. en
nombre de Asociación Española de Pediatría. Este es un artículo
Open Access bajo la licencia CC BY-NC-ND (<http://creativecommons.org/licenses/by-nc-nd/4.0/>).

Síndrome de Sjögren-Larsson en España; descripción de 3 nuevos casos



Sjögren-Larsson syndrome in Spain: Description of three new cases

Sra. Editora:

El síndrome de Sjögren-Larsson (OMIM #270200) es un trastorno neurocutáneo caracterizado por ictiosis congénita, discapacidad intelectual y espasticidad¹. Está causado por mutaciones en el gen *ALDH3A2*, codificante para la enzima aldehído graso deshidrogenasa, implicada en la oxidación de alcoholes en ácidos grasos^{2,3}.

Se describe la variabilidad clínica y genética de 3 casos diagnosticados en nuestro servicio.

El caso 1 es la primera hija de una pareja no consanguínea y sin antecedentes a destacar. El parto se produce a las 36 semanas de gestación, objetivándose una leve eritrodermia que evoluciona a una ictiosis vulgar (según la descripción de la biopsia cutánea) (fig. 1).

Es remitida a Neuropediatría a los 17 meses por hipotonía axial severa, con sedestación inestable e ictiosis. Los estudios metabólicos, neurofisiológicos y de neuroimagen hechos hasta entonces fueron normales.

Aunque no presentaba otros signos de ictiosis síndromica⁴, se realizó un estudio de hibridación genómica comparada, donde se detectó una deleción de 159,6 kb en la región 17p11.2, hg19 (chr17:19424245-19583843), que incluía el gen *ALDH3A2*. La secuenciación de la otra copia del gen mostró una mutación con desplazamiento de la pauta de lectura en el exón 1 (c.86_96del, p.Ala29Aspfs*21), que da lugar a una proteína truncada.

El estudio de segregación familiar confirmó que ambas alteraciones son heredadas (una de cada progenitor).

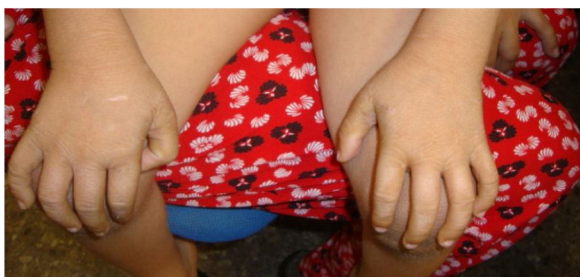

Figura 1 Ictiosis leve a los 5 años de edad, en el caso 1.

La resonancia magnética cerebral a los 2 años mostró alteración en la mielinización (fig. 2). Actualmente, a los 6 años, presenta discapacidad intelectual leve e hipotonía axial con espasticidad de miembros inferiores, que imposibilita el desplazamiento autónomo.

Ha tenido 5 convulsiones febriles típicas, sin precisar tratamiento antiepiléptico. No presenta alteraciones oftalmológicas en la actualidad.

Los casos 2 y 3 son hermanas en una familia sin consanguinidad referida. Al nacimiento a las 34 y 36 semanas de gestación, respectivamente, ambas presentaron ictiosis moderada, descrita como lamelar. Fueron capaces de mantener sedestación sobre los 9 meses y deambulación autónoma entre los 4 y 6 años. La paciente 2 aún mantiene deambulación autónoma a los 22 años. Ambas desarrollaron signos de espasticidad durante los 2 primeros años de edad, y tras la obtención de neuroimagen con alteración de la mielinización, se sospechó el diagnóstico.

Ambas presentaron convulsiones febriles de características típicas, y asocian retraso del lenguaje y discapacidad intelectual leve.

A los 14 y 16 años, respectivamente, se diagnosticaron inclusiones en el fondo de ojo.

El diagnóstico se realizó mediante actividad enzimática en fibroblastos y estudio molecular del gen *ALDH3A2*. Ambas pacientes presentan la variante ya descrita c.471+1delG (NM_000382.2) en homocigosis.

El estudio de segregación familiar confirmó que ambos progenitores son portadores de la mutación.

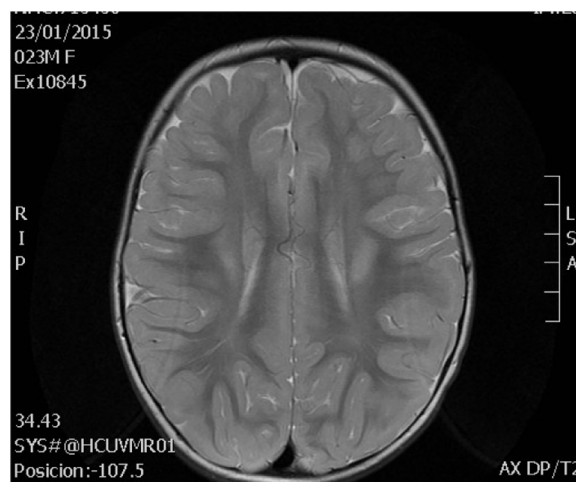


Figura 2 Alteración de sustancia blanca a los 2 años de edad, en el caso 1.

En junio de 2020 aparecen publicadas 280 variantes del gen *ALDH3A2* en 182 individuos con síndrome de Sjögren-Larsson (LOVD, PubMed). Algunas de ellas, como c.471+1delG, presente en las pacientes 2 y 3, han sido descritas ampliamente en familias europeas. Sin embargo, los cambios detectados en la primera paciente no han sido descritos previamente⁵.

Tras una revisión de los casos publicados en nuestro país, encontramos 4 diagnosticados en la edad adulta, tras el diagnóstico de la enfermedad oftalmológica o dermatológica características, y un solo caso de presentación pediátrica⁶.

La mutación c.86_96del da lugar a un desplazamiento en la pauta de lectura y una proteína truncada. Sin embargo, la presencia de un codón de inicio de lectura más adelante podría hipotetizar la presencia de una proteína en la que falten los primeros 32 aminoácidos (de los 508 que contiene la proteína), y que pueda mantener cierta actividad residual y un fenotipo atenuado.

Pensamos que es importante recordar la asociación de ictiosis congénita y enfermedad neurológica como uno de los síndromes neuroictiosicos conocidos, así como llamar la atención sobre la presencia de portadores de estas mutaciones en nuestro país, para ayudar a un diagnóstico precoz y al establecimiento de una adecuada correlación fenotipo/genotipo. El caso 1, que presenta una deleción y una mutación no descrita, tiene un patrón con mayor hipotonía axial y con una ictiosis más leve que los casos 2 y 3, que muestran una mutación ya descrita ampliamente.

Bibliografía

1. Fuijkschot J, Theelen T, Seyger MMB, van der Graaf M, de Groot IJM, Wevers RA, et al. Sjögren-Larsson syndrome in clinical practice. *J Inherit Metab Dis*. 2012;35:955–62.
2. Rizzo WB, Carney G. Sjögren-Larsson syndrome: Diversity of mutations and polymorphisms in the fatty aldehyde dehydrogenase gene (*ALDH3A2*). *Hum Mutat*. 2005;26:1–10.
3. Rizzo WB, Carney G, Lin Z. The molecular basis of Sjögren-Larsson syndrome: Mutation analysis of the fatty aldehyde dehydrogenase gene. *Am J Hum Genet*. 1999;65:1547–60.
4. Rizzo W, Jenkins S, Boucher P. Recognition and diagnosis of neuro-ichthyotic syndromes. *Semin Neurol*. 2012;32:75–84.
5. Weustenfeld M, Eidelpes R, Schmuth M, Rizzo W, Zschocke J, Keller M. Genotype and phenotype variability in Sjögren-Larsson syndrome. *Hum Mutat*. 2019;40:177–86.
6. Mora-López F, Vilches-Moreno M, Marín-Iglesias R. Nueva mutación en el gen *ALDH3A2* en un niño con síndrome de Sjögren-Larsson. *Rev Neurol*. 2018;67:415–6.

Cristina Villar-Vera^{a,*}, Ana Cuesta Peredo^b,
Lucía Monfort-Belenguer^a, María Rosario Abellán Sanchez^c
y Cecilia Martínez-Costa^d

^a Unidad de Neuropediatría, Servicio de Pediatría, Hospital Clínico Universitario de Valencia, Valencia, España

^b Laboratorio de Bioquímica y Patología Molecular, Hospital Clínico Universitario de Valencia, Valencia, España

^c Unidad de Genotipado y Diagnóstico Genético, Instituto de Investigación Sanitaria (INCLIVA), Valencia, España

^d Servicio de Pediatría, Hospital Clínico Universitario de Valencia, Valencia, España

* Autor para correspondencia.

Correo electrónico: crisvillarvera@gmail.com
(C. Villar-Vera).

<https://doi.org/10.1016/j.anpedi.2020.07.020>

1695-4033/ © 2020 Publicado por Elsevier España, S.L.U. en nombre de Asociación Española de Pediatría. Este es un artículo Open Access bajo la licencia CC BY-NC-ND (<http://creativecommons.org/licenses/by-nc-nd/4.0/>).

Ectasia piélica antenatal: signo guía para el diagnóstico familiar de una enfermedad genética

Antenatal hydronephrosis: key sign for the diagnostic of a familial genetic disease

Sra. Editora:

El factor nuclear hepático 1 beta (*HNF1β*; 17q12) está involucrado en la organogénesis de varios tejidos como son el páncreas, el hígado y el tracto genitourinario. Las manifestaciones clínicas más conocidas son la diabetes mellitus tipo *Maturity Onset Diabetes of the Young* (MODY) y los quistes renales¹, pero la asociación con otras anomalías congénitas del tracto urinario es menos conocida. La enfermedad sigue un patrón de herencia autosómica dominante. Presentamos el caso de una familia afectada de una mutación en el gen del *HNF1β*, cuyo caso índice fue un recién nacido con una ectasia piélica antenatal.

Se trata de un lactante de 12 meses seguido desde el primer mes de vida por ectasia pielocalicial izquierda grado



3-4 prenatal (clasificación de la Sociedad Urología Fetal)². En el control ecográfico postnatal, se confirma dicha ectasia pielocalicial, pero se observa también un riñón izquierdo disminuido de tamaño renal (-2,5 DS) junto con dos quistes corticales, con riñón contralateral normal. No presentaba otros antecedentes personales de interés. La cistouretrografía miccional seriada resultó normal y en el renograma diurético ^{99m}Tc-MAG3 no se observó patrón obstructivo y presentaba normofunción bilateral. En el control ecográfico del año de vida, junto con la ectasia piélica izquierda, se objetivan riñones de tamaño normal, pero con hiperecogenicidad bilateral, así como quistes renales bilaterales; analítica con creatinina elevada (0,6 mg/dL) y filtrado glomerular estimado (FGe) disminuido (Schwartz 2009, 52,9 mL/min/1,73 m²). Entre los antecedentes familiares, solo destacaba que el padre y el abuelo paterno tenían diabetes mellitus tipo 1 (DM1). La hermana de tres años estaba sana, con ecografía renal normal. Se revisan los antecedentes médicos del padre, objetivándose junto al diagnóstico de DM1 a los 16 años, el hallazgo ecográfico de riñones hiperecogénicos con quistes renales bilaterales. Además, a los cinco años de evolución de la DM1, había sido diagnosticado de nefropatía diabética con enfermedad renal crónica (ERC) estadio 3