



## IMÁGENES EN PEDIATRÍA

## Peligro de broncoaspiración en lugares infantiles públicos



### Danger of bronchoaspiration in children's public spaces

Maria Ballarà Petitbò<sup>a,\*</sup>, Antonio de Francisco Profumo<sup>b</sup>, María Oviedo Gutiérrez<sup>c</sup>  
y Andrea Soria Gondek<sup>c</sup>

<sup>a</sup> Servicio de Pediatría. Hospital Universitari Germans Trias i Pujol, Badalona, Barcelona, España

<sup>b</sup> Unidad de Urgencias Pediátricas. Servicio de Pediatría. Hospital Universitari Germans Trias i Pujol, Badalona, Barcelona, España

<sup>c</sup> Servicio de Cirugía Pediátrica. Hospital Universitari Germans Trias i Pujol, Badalona, Barcelona, España

Disponible en Internet el 28 de septiembre de 2020

Niño de nueve meses que consulta por ingesta accidental de caucho del suelo de un parque infantil (fig. 1), asociada a episodio de atragantamiento con tos, dificultad respiratoria y cianosis facial durante unos segundos. Posteriormente destaca estridor espiratorio y tos intermitentes.

Mantiene constantes vitales correctas sin dificultad respiratoria, pero persiste estridor espiratorio principalmente con la agitación, asociando sibilantes dispersos de predominio en lóbulo superior derecho.

La radiografía torácica (fig. 2) muestra imagen sugestiva de cuerpo extraño. Se realiza fibrobroncoscopia flexible (Broncho Fiberscope FB-8 V, 2,7 mm, Pentax, Japan) urgente que confirma su presencia en bronquio principal derecho (fig. 3a). Se extrae mediante cesta recuperadora de piedras (NGage Nitinol Stone Extractor, 2.2 Fr, Cook Medical, Ireland), usada habitualmente para el tratamiento de urolitiasis (fig. 3b). Aunque el broncoscopio rígido es el método



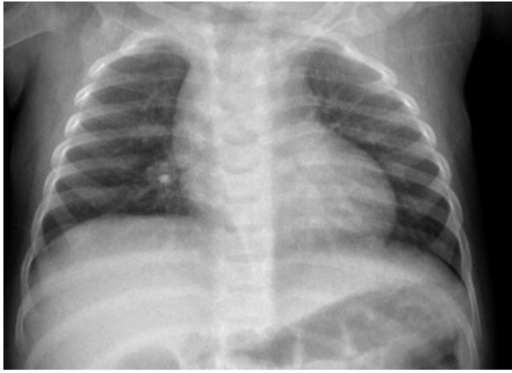Figura 1 Suelo de caucho en un parque infantil habitual.

terapéutico de elección, el flexible puede ser una alternativa eficaz en centros con experiencia<sup>1</sup>.

El 80% de los episodios pediátricos de aspiración de cuerpo extraño ocurren en menores de tres años<sup>1</sup>, siendo

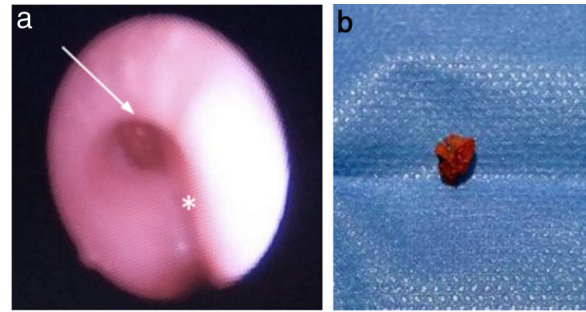
\* Autor para correspondencia.

Correo electrónico: [m.ballara.petitbo@gmail.com](mailto:m.ballara.petitbo@gmail.com)  
(M. Ballarà Petitbò).



**Figura 2** Radiografía de tórax. Imagen radiopaca en zona parahiliar derecha, sin signos de atrapamiento aéreo.

causa importante de muerte accidental en menores de un año<sup>2</sup>. Por consiguiente, es preciso incidir en medidas preventivas tales como revisar la idoneidad del uso de caucho en el suelo de parques infantiles, de acuerdo con las recomendaciones europeas<sup>3</sup>. Pese a sus ventajas, como la capacidad amortiguadora y resistencia al deslizamiento, su seguridad es cuestionable al no poder garantizarse su integridad estructural. Es fácilmente arrancado del suelo por los niños, sobre todo si el mantenimiento es deficitario, resultando en partículas de pequeño tamaño potencialmente causantes de episodios graves de broncoaspiración.



**Figura 3** a) Broncoscopia flexible: cuerpo extraño (flecha) en bronquio principal derecho (carina traqueal, asterisco). b) fragmento de caucho extraído de 5 × 4 mm (L × A).

### Bibliografía

1. Ruiz F.E. Airway foreign bodies in children. Uptodate. <https://www.uptodate.com/contents/airway-foreign-bodies-in-children> (consultado en Jun 2020).
2. Cohen S, Goldberg S, Springer C, Avital A, Picard E. Foreign Body Aspiration in Children. *Harefuah*. 2015;154:175-7, 211.
3. Norma Europea UNE-EN 1176 Equipamiento de las áreas de juego y superficies. Parte 1: Requisitos generales de seguridad y métodos de ensayo. 2009.