

^a Servicio de Bioquímica Clínica, Laboratorio de Diagnóstico Molecular, Hospital Universitario Virgen del Rocío, Sevilla, España

^b Servicio de Pediatría, Hospital Universitario Virgen Macarena, Sevilla, España

* Autor para correspondencia.

Correo electrónico: jdsantotoribioc@gmail.com
(J.D. Santotoribio).

<https://doi.org/10.1016/j.anpedi.2020.05.016>
1695-4033/ © 2020 Publicado por Elsevier España, S.L.U. en nombre de Asociación Española de Pediatría. Este es un artículo Open Access bajo la licencia CC BY-NC-ND (<http://creativecommons.org/licenses/by-nc-nd/4.0/>).

Uso de ivabradina en el tratamiento de la taquicardia ectópica de la unión tras cirugía cardíaca



Use of ivabradine in pediatric post-operative junctional ectopic tachycardia

Sra. Editora:

La taquicardia ectópica de la unión (*junctional ectopic tachycardia* [JET]) es una de las arritmias más frecuentes en el postoperatorio de las cardiopatías congénitas. Se caracteriza por un automatismo anormal del nodo auriculoventricular (AV) en forma de taquicardia de QRS estrecho acompañada normalmente de disociación AV e inestabilidad hemodinámica. El manejo convencional consiste en el uso racional de inotropos, hipotermia moderada, corrección de alteraciones electrolíticas, optimización de analgosedación, restauración de la sincronía auriculoventricular con marcapasos y tratamiento antiarrítmico. Los protocolos de tratamiento habitual incluyen amiodarona como fármaco de primera elección¹. En casos refractarios es necesario asociar un segundo fármaco y, en ocasiones, la situación de bajo gasto puede requerir soporte con membrana de oxigenación extracorpórea (ECMO).

La ivabradina es un fármaco que actúa a nivel de las corrientes If (*funny current*) bloqueando los canales HCN (*hyperpolarization activated cyclid nucleotide gated*) situados tanto en el nodo sinusal como en el nodo AV² reduciendo su automatismo intrínseco y carece de efecto inotrópico negativo. Se ha usado con éxito en el tratamiento de la taquicardia sinusal inapropiada y en pacientes con miocardiopatía dilatada e insuficiencia cardíaca crónica resistente a betabloqueantes. Su eficacia también ha sido probada en el tratamiento de la JET congénita^{3,4} aunque existe poca evidencia de su uso en la JET postoperatoria refractaria^{5,6}.

Presentamos 3 casos que ilustran la eficacia del tratamiento con ivabradina en JET posquirúrgica resistente al tratamiento convencional. Las características de los mismos se detallan en la [tabla 1](#). Tras aplicar las medidas convencionales de manejo incluyendo tratamiento antiarrítmico (amiodarona en todos los casos y asociada a esmolol en uno de ellos) no se consiguió un descenso de la frecuencia cardíaca (FC) por debajo de 170 lpm, impi-

diendo la restauración de la sincronía auriculoventricular con marcapasos. En situación de inestabilidad hemodinámica mantenida se añadió al tratamiento ivabradina a través de sonda nasogástrica (0,1 mg/kg/12 h). Se definió la inestabilidad hemodinámica como la situación de hipoperfusión tisular a pesar de aumento de score inotrópico y/o administración de volumen. Se consideró la situación «mantenida» cuando se prolongó más allá de las 4 h del inicio de la JET (tiempo durante el cual se administró la dosis de carga de amiodarona para evitar efectos adversos). En un tiempo medio de 180 min tras la primera dosis, se redujo la FC hasta una media de 145 lpm, lo que permitió restaurar la sincronía auriculoventricular con estimulación AV con marcapasos. Tras estas medidas se evidenció una mejora evidente del gasto cardíaco. El tratamiento con ivabradina se mantuvo una media de 3,3 días con un tiempo medio hasta la conversión a ritmo sinusal de 64 h. No se objetivaron efectos secundarios significativos en ningún paciente.

Dado que la ivabradina actúa sobre el mecanismo patogénico de la JET posquirúrgica, podría constituir una alternativa terapéutica eficaz en el manejo de los casos refractarios al tratamiento antiarrítmico convencional. Existe una amplia experiencia de su uso en adultos y cada vez mayor en niños. A pesar de la limitación que puede suponer en pacientes críticos su administración enteral exclusiva, la experiencia demuestra que se puede conseguir una reducción eficaz de la FC en un tiempo medio menor de 180 min (rango descrito en la literatura: 50-300 min)⁵. Aunque la dosis de inicio de ivabradina no está bien establecida en la edad pediátrica, la literatura sugiere comenzar con 0,05 mg/kg/12 h^{3,5}, con una dosis máxima reportada de 0,14 mg/kg/12 h. El efecto secundario conocido más frecuente es la bradicardia sinusal, hecho que en el postoperatorio inmediato de cirugía puede tratarse fácilmente con estimulación con marcapasos epicárdico temporal. Debido a su potencial para prolongar el intervalo QT, sobre todo cuando se asocia a otros fármacos, es necesario realizar controles ECG seriados.

Aunque nuestra experiencia en el uso de ivabradina en este contexto es limitada, consideramos que puede ser una opción terapéutica segura y eficaz debido a su rapidez de acción y escasos efectos adversos. Por este motivo, recomendamos su uso precoz en el tratamiento de la JET posquirúrgica refractaria ([fig. 1](#)), titulando la dosis en función de la respuesta clínica, tolerancia del paciente y QTc.

Tabla 1 Características de los pacientes que recibieron ivabradina en el contexto de la JET

	Paciente 1	Paciente 2	Paciente 3
Edad inicio JET (m)	2,5	5	5,6
Motivo ingreso	Cirugía cardiaca con CEC	Cirugía cardiaca con CEC	Cirugía cardiaca con CEC
Diagnóstico cardiológico	Heterotaxia, isomerismo derecho. Canal auriculoventricular completo disbalanceado con atresia mitral, hipoplasia ventrículo izquierdo, doble salida ventrículo derecho, atresia pulmonar, ramas pulmonares no confluentes con origen en TCBD y arco aórtico	Canal auriculoventricular completo	CIA, CIV, estenosis pulmonar
Cirugía	Valvuloplastia válvula AV, unifocalización RRPP. Salida en ECMO por disfunción ventricular grave	Reparación completa	Reparación completa
Inicio JET	Inmediata	Inmediata	Inmediata
FC máxima (lpm)	210	220	200
FC tras inicio de ivabradina (lpm)	120	160	160
Tiempo hasta disminución significativa de FC (min)	240	60	180
Tiempo hasta conversión a ritmo sinusal (h)	48	48	96
Soporte inotrópico al inicio JET ($\mu\text{g}/\text{kg}/\text{min}$)	Adrenalina 0,05 Milrinona 0,6 Noradrenalina 0,1	Adrenalina 0,05 Milrinona 0,6	Adrenalina 0,05 Dopamina 6 Milrinona 0,6
Tratamiento antiarrítmico y medidas generales previas a ivabradina	Amiodarona 5 mg/kg Esmolol 250 $\mu\text{g}/\text{kg}/\text{min}$ Disminución fármacos vasoactivos Hipotermia (34°) Sedación profunda Bloqueo neuromuscular	Amiodarona 5 mg/kg Disminución fármacos vasoactivos Hipotermia (34,5°) Sedación profunda Bloqueo neuromuscular	Amiodarona 5 mg/kg Disminución fármacos vasoactivos Hipotermia (34°) Sedación profunda Bloqueo neuromuscular
Duración tratamiento ivabradina (d)	3	4	3
Dosis inicial ivabradina (mg/kg/12 h)	0,1	0,1	0,1
Efectos adversos	Ninguno	Ninguno	Ninguno

AV: auriculoventricular; CEC: circulación extracorpórea; CIA: comunicación interauricular; CIV: comunicación interventricular; d: días; ECMO: oxigenación con membrana extracorpórea; FC: frecuencia cardiaca; h: horas; JET: taquicardia ectópica de la unión; lpm: latidos por minuto; m: meses; MCP: marcapasos; min: minutos; RRPP: ramas pulmonares; TCBD: tronco braquiocefálico derecho.

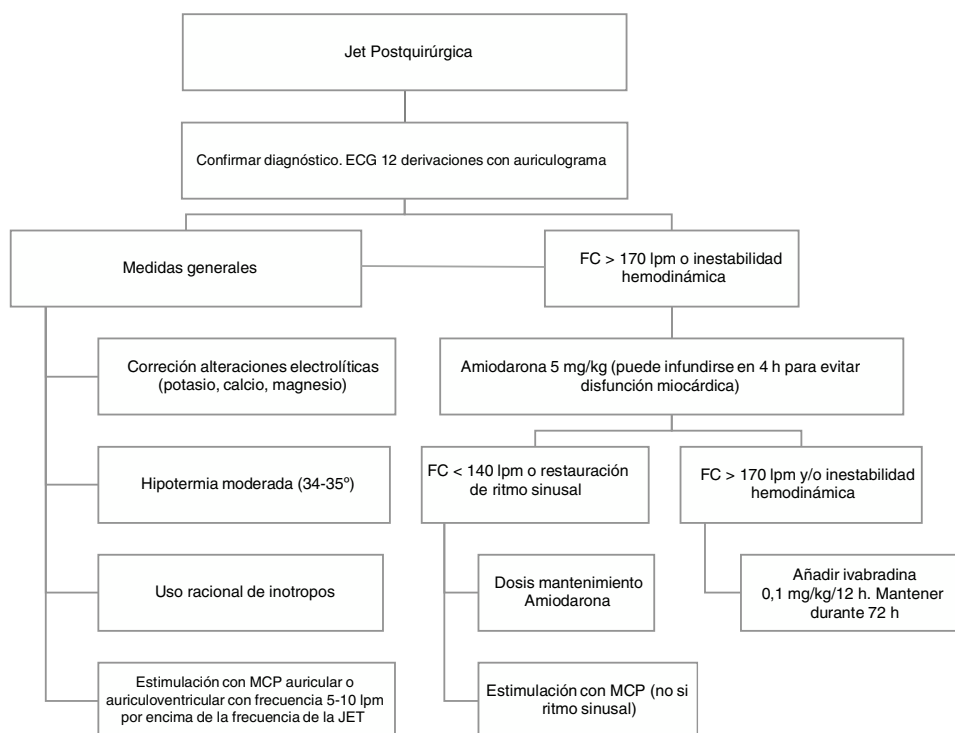


Figura 1 Algoritmo de tratamiento de la JET posquirúrgica.

FC: frecuencia cardíaca; JET: taquicardia ectópica de la unión; lpm: latidos por minuto; MCP marcapasos.

Bibliografía

1. Cools E, Missant C. Junctional ectopic tachycardia after congenital heart surgery. *Acta Anaesthesiol Belg.* 2014;65:1-8.
2. Marger L, Mesirca P, Alig J, Torrente A, Dübel S, Engeland B, et al. Functional roles of Ca v 1.3 Ca v 3.1 and HCN channels in automaticity of mouse atrioventricular cells: Insights into the atrioventricular pacemaker mechanism. *Channels.* 2011;5:251-61, <http://dx.doi.org/10.4161/chan.5.3.15266>.
3. Dieks J-K, Klehs S, Müller MJ, Paul T, Krause U. Adjunctive ivabradine in combination with amiodarone: A novel therapy for pediatric congenital junctional ectopic tachycardia. *Heart Rhythm.* 2016;13:1297-302, <http://dx.doi.org/10.1016/j.hrthm.2016.03.015>.
4. Ergul Y, Ozturk E, Ozgur S, Ozyurt A, Cilsal E, Guzelbas A. Ivabradine is an effective antiarrhythmic therapy for congenital junctional ectopic tachycardia-induced cardiomyopathy during infancy: Case studies. *Pacing Clin Electrophysiol.* 2018;41:1372-7, <http://dx.doi.org/10.1111/pace.13402>.
5. Krishna MR, Kunde MF, Kumar RK, Balaji S. Ivabradine in post-operative junctional ectopic tachycardia (JET): breaking new ground. *Pediatr Cardiol.* 2019;40:1284-8, <http://dx.doi.org/10.1007/s00246-019-02149-5>.
6. Kumar V, Kumar G, Joshi S, Sharma V. Ivabradine for junctional ectopic tachycardia in post congenital heart surgery. *Indian Heart J.* 2017;69:666-7, <http://dx.doi.org/10.1016/j.ihj.2017.09.007>.

Eduardo López Fernández^{a,*}, Elena Montañes Delmas^b, Miguel Ángel Granados Ruiz^b, Lidia Oviedo Melgares^a y Victoria Ramos Casado^a

^a Unidad de Cuidados Intensivos Pediátricos, Hospital 12 de Octubre, Madrid, España

^b Instituto Pediátrico del Corazón, Hospital 12 de Octubre, Madrid, España

* Autor para correspondencia.

Correo electrónico: eduardopado@hotmail.com (E. López Fernández).

<https://doi.org/10.1016/j.anpedi.2020.09.002>
1695-4033/ © 2020 Publicado por Elsevier España, S.L.U. en nombre de Asociación Española de Pediatría. Este es un artículo Open Access bajo la licencia CC BY-NC-ND (<http://creativecommons.org/licenses/by-nc-nd/4.0/>).