

## IMÁGENES EN PEDIATRÍA

## Imposibilidad para el sondaje vesical: siringocele de Cowper



### Impossibility for bladder catheterization: Cowper's syringocele

Javier Rojas-Ticona\*, Sonia Pérez-Bertólez, Oriol Martín-Solé y Luis García-Aparicio

Sección de Urología Pediátrica, Servicio de Cirugía Pediátrica, Hospital Sant Joan de Déu, Universitat de Barcelona, Esplugues de Llobregat, Barcelona, España

Disponible en Internet el 5 de enero de 2021

El sondaje vesical (SV) es una técnica muy utilizada en pediatría para el diagnóstico y el manejo de las enfermedades del tracto urinario. Se considera una técnica segura y con escasas complicaciones<sup>1</sup>, sin embargo, la dificultad en el SV puede obligar al estudio de la anatomía del tracto urinario inferior.

Presentamos el caso de un paciente de 10 años en seguimiento en consulta de urología pediátrica por mielomeningocele y vejiga neurógena, al cual se le indica cateterismo intermitente. En control se evidencia imposibilidad para el SV, que impide también su estudio con cistouretrografía miccional seriada (CUMS).

Se realiza cistoscopia exploradora encontrando en uretra bulbar un siringocele de las glándulas de Cowper (fig. 1), doblemente perforado con trayecto retrouretral (material adicional video 1, video de uretros copia donde se observa la entrada al siringocele y el trayecto retrouretral por donde puede colocarse la sonda vesical durante un sondaje fallido). Se realiza tratamiento endoscópico (marsupialización) del siringocele en el mismo acto quirúrgico (fig. 2). Se comprueba normalización de la anatomía uretral en CUMS postoperatoria (fig. 3).

El siringocele de las glándulas de Cowper es una rara malformación de la uretra masculina que consiste en la dilata-

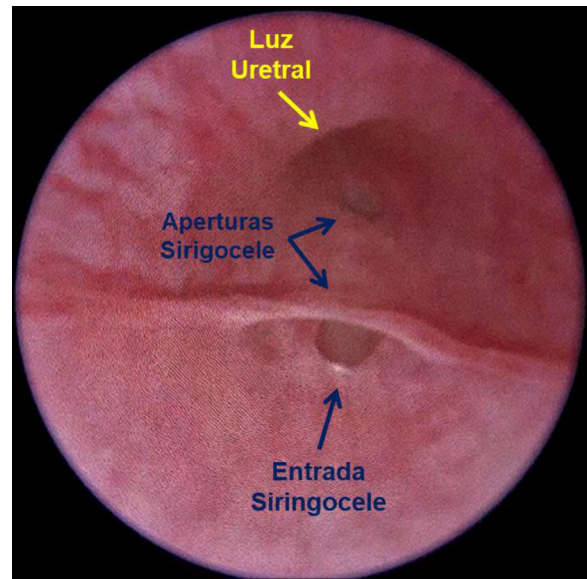
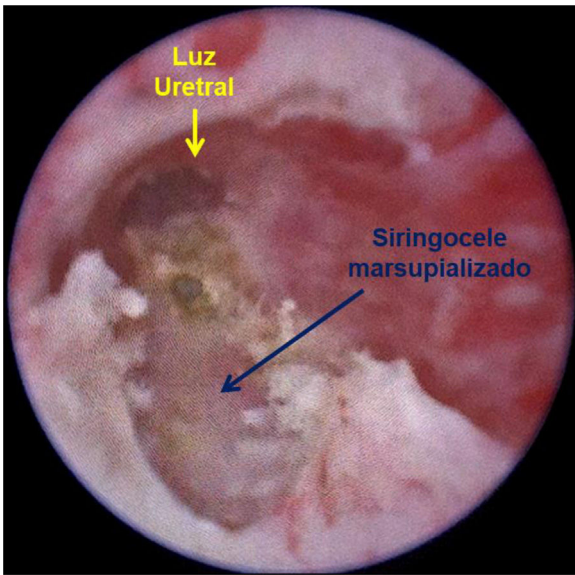


Figura 1 Imagen endoscópica de la uretra bulbar donde se aprecia el hallazgo de un siringocele con apertura a la luz uretral. La forma de apertura del siringocele justifica la dificultad para el sondaje vesical.

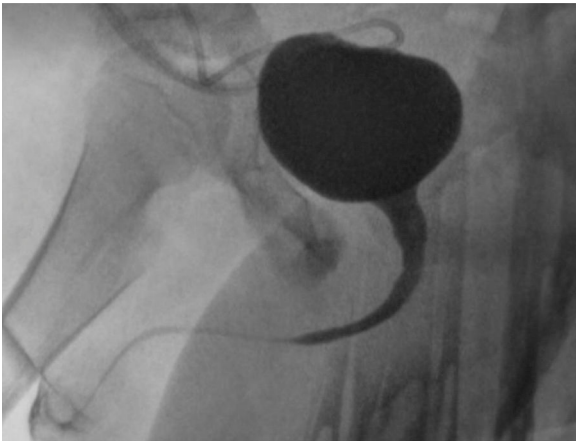
\* Autor para correspondencia.

Correo electrónico: javrot17@hotmail.com (J. Rojas-Ticona).

tación quística del conducto de las glándulas bulbouretrales o glándulas de Cowper. Su estudio en adultos permite clasificarlo en abierto y cerrado, asociándose a síntomas urinarios



**Figura 2** La imagen de la uretra bulbar muestra el resultado de la marsupialización endoscópica del siringocele con electrocoagulación.



**Figura 3** CUMS postoperatoria donde se aprecia la uretra normal tras el tratamiento endoscópico del siringocele.

del tracto inferior, como goteo posmiccional, polaquiuria, descarga uretral, infecciones recurrentes y hematuria<sup>2</sup>. En la edad pediátrica se describen además síntomas obstructivos y se han asociado a válvulas de uretra anterior y posterior<sup>3</sup>. La marsupialización transuretral es el tratamiento de elección.

La dificultad para el SV puede ser una forma de presentación del siringocele de las glándulas de Cowper en la edad pediátrica.

### Anexo. Material adicional

Se puede consultar material adicional a este artículo en su versión electrónica disponible en <http://dx.doi.org/10.1016/j.anpedi.2020.11.024>.

### Bibliografía

1. Hernangómez Vázquez S, Oñoro G, de la Torre Espí M, Martín Díaz MJ, Novoa-Carballal R, Molina Cabañero JC. Complicaciones del cateterismo vesical realizado en un servicio de urgencias para obtener una muestra de orina. *An Pediatr (Barc)*. 2011;75:253–8.
2. Bevers RF, Abbekerk EM, Boon TA. Cowper's syringocele: Symptoms, classification and treatment of an unappreciated problem. *J Urol*. 2000;163:782–4.
3. Wagemans ME, Tsachouridis G, Kuijper CF, de Mooij KL, Klijn AJ, de Jong TP. Cowper's syringocele in the pediatric population: A retrospective study of 122 patients. *J Pediatr Urol*. 2019;15:546–51.