

CARTAS CIENTÍFICAS

Casuística de tumor miofibroblástico inflamatorio en centro terciario



Casuistics of inflammatory myofibroblastic tumor in a tertiary center

Sra. Editora:

El tumor miofibroblástico inflamatorio (TMI) es una lesión infrecuente de malignidad intermedia que aparece en las primeras décadas de la vida^{1,2}. Descrita en múltiples localizaciones, el pulmón es el lugar más afectado¹, seguido del abdomen y, en menor frecuencia, cerebro, órbita, partes blandas y tracto genitourinario^{2,3}. La etiología es desconocida, aunque se han descrito algunos factores predisponentes como cirugías, traumatismos de repetición, infecciones crónicas o radioterapia previa^{2,3}.

La clínica varía según la localización. Son frecuentes los síntomas compresivos locales, pudiendo producir tos, hemoptisis, dolor torácico o atelectasias en los tumores de localización pulmonar, así como dolor abdominal o mecnas en los de origen abdominal¹. Es asintomático en hasta un 40%, detectándose de manera casual en pruebas de imagen¹. Con frecuencia se acompaña de anemia, trombocitosis, leucocitosis, elevación de velocidad de sedimentación globular (VSG) e hipergammaglobulinemia, sobre todo en los de origen abdominal¹. Los hallazgos por imagen son inespecíficos, típicamente se identifica una lesión sólida bien definida, irregular, que puede presentar calcificaciones hasta en un 25% de los casos². En estudios con contraste puede mostrar realce heterogéneo en fase tardía². El diagnóstico requiere descartar otro tipo de tumores, abscesos e infecciones crónicas (aspergilosis o micobacterias)¹. La confirmación diagnóstica se obtiene con la histología, la cual muestra miofibroblastos en forma de huso junto con cantidad variable de células inflamatorias (eosinófilos, células plasmáticas y linfocitos)^{2,3}, siendo típicamente positivos para vimentina, actina, CD34 y CD117^{2,3}. La reactividad a quinasa del linfoma anaplásico (ALK) se da en un 50% de los pacientes, más frecuente en jóvenes y asociada a recurrencias locales, pero no a metástasis a distancia, las cuales se limitan, habitualmente, a lesiones ALK negativas⁴.

El tratamiento de elección es la exéresis completa del tumor, curativa en la mayoría de los casos². Sin embargo, es necesario un seguimiento estrecho ya que, en algunos casos, el tumor puede recidivar o malignizar, siendo necesario asociar tratamientos adyuvantes como quimioterapia, radioterapia o inmunosupresores¹. En aquellos tumores con positividad para ALK se dispone de herramientas terapéu-

cas específicas: los inhibidores de ALK^{5,6}. Estos fármacos juegan un papel importante ya que pueden utilizarse en casos de difícil resección como neoadyuvantes a la cirugía o en recidivas locales y/o metastásicas, logrando un aumento global de la supervivencia⁵. El crizotinib fue uno de los primeros fármacos en utilizarse, sin embargo, están descritos casos de mala respuesta inicial o de adquisición de resistencias tras meses de tratamiento, lo que ha motivado el desarrollo de inhibidores de ALK de «segunda generación» (ceritinib, alectinib) con resultados prometedores⁶.

Con el objetivo de conocer la casuística en un centro terciario, se ha realizado un estudio descriptivo retrospectivo de pacientes menores de 16 años, entre los años 2005 y 2020, encontrándose cinco casos diagnosticados. Se han analizado las siguientes variables: edad al diagnóstico, sexo, clínica al debut, localización del tumor, exploraciones complementarias realizadas, tratamiento y evolución (tabla 1).

Se recogieron un total de cinco casos, tres de ellos varones y dos mujeres. La edad media al diagnóstico fue de 5,6 años (rango de 1,8 a 12,2 años). Encontramos dos tumores de localización pulmonar, dos abdominales y uno óseo. En la serie recogida, la clínica de debut fue principalmente debido al efecto masa del tumor (dolor costal y dolor abdominal) pero todos los pacientes asociaban síndrome constitucional. Un paciente se diagnosticó inicialmente de tuberculosis pulmonar y otro de absceso hepático. A nivel analítico, destacó la presencia de trombocitosis (cuatro casos), anemia (tres), elevación de proteína C reactiva (tres) VSG (dos) y lactato deshidrogenasa (dos).

Tras una primera valoración radiológica (fig. 1), el diagnóstico fue confirmado con biopsia en los cinco casos, completándose la anatomía patológica con estudio inmunohistoquímico y hibridación fluorescente *in situ* en los casos más recientes (ALK + en 3/3, actina + en 3/4 y vimentina + en 2/3). El tratamiento fue la exéresis del tumor en todos los casos con buena evolución en 4/5 niños a lo largo de una mediana de seguimiento de siete años. Un paciente presentó malignización del tumor (fibrosarcoma inflamatorio) y recaída precoz tras cirugía, requiriendo tratamiento adyuvante con ceritinib con una rápida respuesta inicialmente pero posterior progresión a los meses y éxitus.

El TMI es un tumor de malignidad intermedia. La clínica está determinada por el sitio anatómico afectado y los signos inflamatorios sistémicos. El manejo dependerá de la localización, factibilidad de la resección quirúrgica, comportamiento y expresión de ALK. El tratamiento con inhibidores de ALK parece tener resultados alentadores. Los hallazgos descritos en nuestra serie son similares a los encontrados en la bibliografía revisada. Se aporta a la litera-

Tabla 1 Serie de casos de tumor miofibroblástico inflamatorio revisados en nuestro centro

Sexo	Edad (años)	Localización	Clínica	ALK		Actina	Vimentina	Tratamiento inicial	Recidiva	Seguimiento (Años)
				IHQ	FISH					
1 M	1	Pulmonar	Estancamiento ponderal y anemia	NR	NR	NR	NR	Cirugía	No	13
2 V	2	Hepático	Fiebre y hepatomegalia	NR	NR	+	NR	Cirugía	No	6
4 V	5	Pulmonar	Fiebre y síndrome constitucional	+	NR	+	+	Cirugía	No	8
3 V	12	Costal	Dolor costal y síndrome constitucional	-	+	+	-	Cirugía	Si	Éxito
5 M	8	Paravesical	Dolor abdominal y disuria	+	+	-	+	Cirugía	No	3

FISH: hibridación fluorescente *in situ*; IHQ: inmunohistoquímica; M: mujer; NR: no realizado; V: varón.

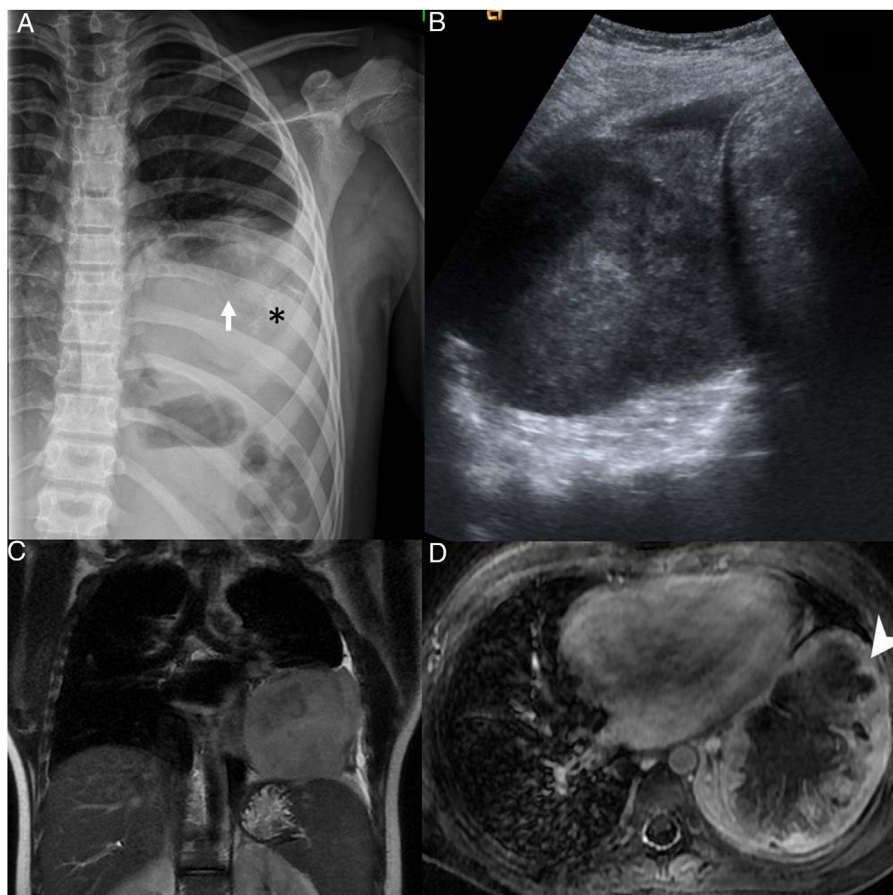


Figura 1 A) Radiografía de parrilla costal muestra infiltración y destrucción parcial del arco posterior de la octava costilla izquierda (flecha blanca), asociando una gran masa de partes blandas intratorácica extrapulmonar con tenues calcificaciones amorfas (*) y discreto derrame pleural acompañante. B) Ecografía de la masa intratorácica heterogénea. C) Resonancia magnética secuencia T2 coronal y D) T1 transversal con saturación grasa y contraste intravenoso, que muestran una masa lobulada en contacto con la pleura mediastínica, pericardio, pleura axilar y diafragmática y realce periférico (punta de flecha) con área de necrosis central.

tura un tumor de localización costal, menos frecuentemente descrito.

Bibliografía

1. Camela F, Gallucci M, di Palma E, Cazzato S, Lima M, Ricci G, et al. Pulmonary Inflammatory Myofibroblastic Tumor in Children: A Case Report and Brief Review of Literature. *Front Pediatr*. 2018;6:35.
2. Liu L, Kong X, Lu X, Cao D. Pediatric endobronchial inflammatory myofibroblastic tumor: a case report and review of the literature. *Clin Pract*. 2016;6:853.
3. Cantera J, Alfaro M, Rafart D, Zalazar R, Muruzabal M, Barquín P, et al. Inflammatory myofibroblastic tumours: a pictorial review. *Insights Imaging*. 2015;6:85–96.
4. Coffin C, Hornick J, Fletcher C. Inflammatory Myofibroblastic Tumor. *Am J Surg Pathol*. 2007;31:509–20.
5. Vargas-Madueno F, Gould E, Valor R, Ngo N, Zhang L, Villalona-Calero M. EML4-ALK Rearrangement and Its Therapeutic Implications in Inflammatory Myofibroblastic Tumors. *Oncologist*. 2018;23:1127–32.

6. Brivio E, Zwaan C. ALK inhibition in two emblematic cases of pediatric inflammatory myofibroblastic tumor: Efficacy and side effects. *Pediatr Blood Cancer*. 2019;66:e27645.

Gorka Martínez Navarro^{a,*}, María Pérez Chamorro^a, Diana Veiga Canuto^b, Antonio Juan Ribelles^a y José María Fernández Navarro^a

^a Sección de Oncología y Hematología Infantil. Hospital Universitari i Politècnic La Fe, Valencia, España

^b Servicio de Radiodiagnóstico. Hospital Universitari i Politècnic La Fe, Valencia, España

* Autor para correspondencia.

Correo electrónico: martinez_gor@gva.es (G. Martínez Navarro).

<https://doi.org/10.1016/j.anpedi.2020.12.007>

1695-4033/ © 2021 Asociación Española de Pediatría. Publicado por Elsevier España, S.L.U. Este es un artículo Open Access bajo la licencia CC BY (<http://creativecommons.org/licenses/by/4.0/>).

Contenido actual de los cereales para lactantes y posibles alternativas: no todo vale en nutrición infantil[☆]



Current content of infant cereals and possible alternatives: Not everything counts in childhood nutrition

Sra. Editora:

En los últimos años ha habido numerosa información en las redes sociales en la que se indica que los bebés no deben tomar los cereales para lactantes (CL) por su alto contenido en azúcares libres y su sabor dulce¹. Como alternativas, se indican el almidón de maíz, la sémola de trigo, la harina de avena o el arroz integral.

La introducción de los CL en la alimentación complementaria (AC) presenta las ventajas de su textura y el aporte de fibra, energía, hierro y cinc, fundamentalmente. Son desventajas su contenido en azúcares libres y el sabor dulce².

Según ESPGHAN³, se recomienda que la ingesta de azúcares libres en los 2 primeros años sea menor del 5% de la ingesta calórica total (ICT). Como actualmente no se recomienda la ingesta de zumos de frutas en el primer año de vida, los CL son la principal fuente de azúcares libres.

En 2018 se revisó la composición de 98 marcas de CL comercializados en España. Asumiendo una ingesta calórica media recomendada en el segundo semestre de vida de 750 kcal/día, la ingesta de 25 o 30 g/día supondría más de un 5% de la ICT en forma de azúcares en 1 o 5 marcas, respectivamente. El aporte de fibra suponía 1,2-1,5 g/día. En 2020 se han revisado 110 marcas y se ha constatado un descenso global del contenido en azúcares (el porcentaje de

preparados con ≤ 5 g de azúcares/100 g ha pasado del 18,3 al 30,9%) y un aumento del contenido en fibra de los CL (45,4 frente al 40,8% previo)⁴. Actualmente, la ingesta diaria de 25 o 30 g de CL no aporta más del 5% de ICT en forma de azúcar en ningún preparado comercial.

Por otro lado, un exceso de ingesta proteica en los primeros meses de vida puede predisponer a una obesidad posterior. Por ello, varias CC.AA. y sociedades pediátricas como la AEPAP⁵ recomiendan que la cantidad diaria de proteínas de alto valor biológico (PAVB) en la AC sea 20-40 g. Una ingesta diaria de 500 ml de fórmula de continuación (FC) y 20-40 g de carne o pescado aportan 2,2-7,2 mg de hierro (tabla 1), según los datos de composición de la Base de Datos Española de Composición de Alimentos BEDCA (<https://bedca.net>). Con 500 ml de leche materna (LM) el aporte diario de hierro es 0,5-1 mg. Con hígado de pollo o yema de huevo se alcanzan 3,5 o 9,5 mg y 1,5 o 2,7 mg/día de hierro, según sea con FC o LM. Así pues, la ingesta diaria de 20-40 g de carne o pescado en la alimentación complementaria junto con 500 ml de FC es insuficiente para lograr las necesidades diarias de hierro estimadas de 8-11 mg (11 mg según DRI de IOM-2011 y 8 mg según EFSA-2013). En el caso de la LM este déficit es mayor.

Para poder llegar a 8-11 mg/día de hierro hay que contar con los CL, pues la ingesta de 25-30 g de CL aporta 1,8-3 mg de hierro. Sin embargo, las alternativas a los CL suponen 0,12-0,36 mg (tabla 2). Tampoco el consumo de legumbres supondría una mejora sustancial (0,3-0,7 mg) (tabla 1).

Como conclusión, la recomendación de una menor cantidad de PAVB en la AC debe complementarse con alimentos ricos en hierro como los CL, ya que la mayoría de alternativas no aportan suficiente hierro. Por ello, es deseable que los CL sean de grano completo y con menor hidrólisis enzimática para disminuir su contenido en azúcares libres⁶.

[☆] Presentado parcialmente en el XXVI Congreso SEGHN, 16-18 mayo 2019, Santander.