



IMÁGENES EN PEDIATRÍA

Osteoma cutis: importancia del diagnóstico precoz en pseudohipoparatiroidismo [☆]



Osteoma cutis: The importance of early diagnosis in pseudohypoparathyroidism

Cristina Armero-Bujaldón ^{a,*}, Estefanía Moratalla Jareño ^a, Diego de Sotto-Esteban ^b y María Caimari Jaume ^a

^a Servicio de Pediatría, Unidad de Endocrinología Infantil, Hospital Universitario Son Espases, Palma de Mallorca, Islas Baleares, España

^b Servicio de Pediatría, Clínica Rotger, Palma de Mallorca, Islas Baleares, España

Disponible en Internet el 22 de abril de 2021

Lactante mujer de 6 meses con nódulos subcutáneos 0,3-1,5 cm, duros, perlados en tobillo, dorso y placa en cuello (fig. 1). Sin antecedentes médicos ni lesiones previas. Segunda hija de padres no consanguíneos sanos.

Biopsia cutánea: osificación ectópica dermis profunda e hipodermis sin lesión subyacente (osteoma cutis primario). Analítica: PTH 105,4 pg/ml (11,10-79,50); calcio 10,4 mg/dl (8,4-10,5); fósforo 5,9 mg/dl (2,5-6,5); 25-hidroxivitamina D 23 ng/ml (12,00-54,00). Serie esquelética y ecografía renal normal. Normalización de PTH a los 19 meses: PTH 41,30 pg/ml con TSH 3,83 μ UI/ml (0,35-5,5), T4 1,02 ng/dl (0,89-1,76). Pierde seguimiento.

[☆] Presentación previa como comunicación poster titulado: «Pseudohipoparatiroidismo. Distintas presentaciones clínicas». En el XLI Congreso de la Sociedad Española de Endocrinología Pediátrica, celebrado en Madrid del 22 al 24 de mayo de 2019.

* Autor para correspondencia.

Correo electrónico: kriss.kriss38@hotmail.com (C. Armero-Bujaldón).

Reconsulta con 11 años por molestias inespecíficas. Antropometría normal, Tanner III, fenotipo osteodistrofia hereditaria Albright (OHA): facies redondeada, dedos cortos, osificaciones subcutáneas ectópicas (fig. 2). Pruebas de imagen: osificaciones ectópicas subcutáneas diseminadas, calcificaciones renales puntiformes y braquidactilia E (acortamiento metacarpianos y metatarsianos 3.º-5.º) (fig. 3). Analítica normal (calcio 10,8 mg/dl, fosforo 5,4 mg/dl, 25-hidroxivitamina D 31 ng/ml PTH 31 pg/ml). Secuenciación gen *GNAS*: cambio p.Leu45Pro exón 1 alelo paterno compatible con pseudopseudohipoparatiroidismo.

El pseudohipoparatiroidismo (PHP) engloba enfermedades endocrinas poco frecuentes con resistencia variable a PTH (hipocalcemia, hiperfosfatemia, elevación PTH) y/o OHA¹. Su causa son defectos en la proteína Gs α , codificada por el gen *GNAS*, pudiendo aparecer otras resistencias hormonales: TSH, etc.^{1,2}. El pseudo-PHP se define como fenotipo AHO sin resistencia a PTH¹⁻³. La aparición del fenotipo es progresiva, siendo su diagnóstico muchas veces tardío¹⁻³. Es importante reconocer al osteoma cutis como señal de alarma de PHP¹⁻³.

<https://doi.org/10.1016/j.anpedi.2021.03.009>

1695-4033/© 2021 Asociación Española de Pediatría. Publicado por Elsevier España, S.L.U. Este es un artículo Open Access bajo la licencia CC BY-NC-ND (<http://creativecommons.org/licenses/by-nc-nd/4.0/>).

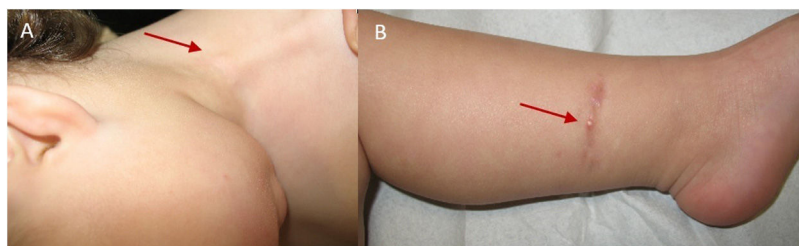


Figura 1 A) Placa en cuello (flecha). B) nódulos en tobillo (flecha).

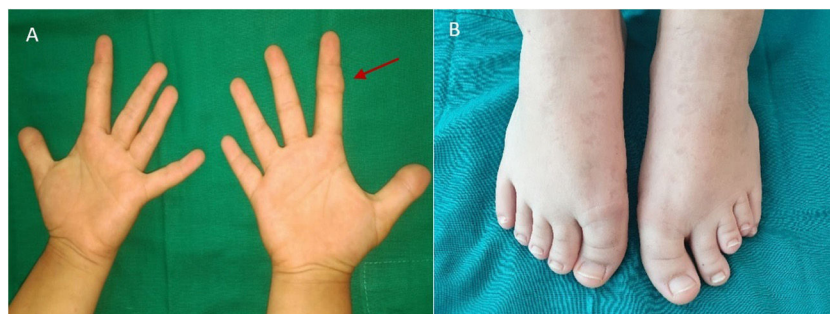


Figura 2 A) Braquidactilia E con afectación de falange media del 2.º dedo de ambas manos más ancha, con forma trapezoidal. B) Braquidactilia E asimétrica en pies.

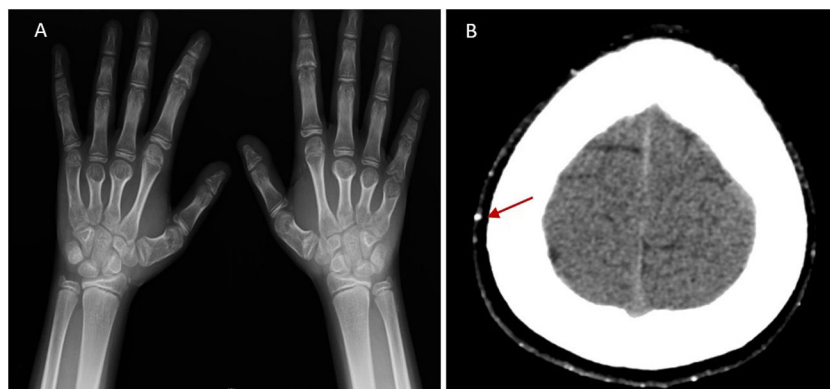


Figura 3 A) Serie esquelética: manos con acortamiento de metacarpios 3.º-5.º sin fisis de crecimiento. B) TC craneal con múltiples osificaciones en piel y tejido.

Bibliografía

1. Mantovani G, Bastepe M, Monk D, De Sanctis L, Thiele S, Usardi A, et al. Diagnosis and management of pseudohypoparathyroidism and related disorders: First international Consensus Statement. *Nat Rev Endocrinol.* 2018;14:476–500.
2. Martos-Moreno GA, Lecumberri B, Pérez de Nanclares G. Implicaciones en pediatría del primer consenso internacional para el diagnóstico y asistencia a pacientes con pseudohipoparatiroidismo y enfermedades relacionadas. *An Pediatr (Barc).* 2019;90:125.e1–12.
3. Salemi P, Skalamera Olson JM, Dickson LE, Germain-Lee EL. Ossifications in Albright Hereditary Osteodystrophy: Role of Genotype, Inheritance, Sex, Age Hormonal Status and BMI. *J Clin Endocrinol Metab.* 2018;103:158–68.