

## IMÁGENES EN PEDIATRÍA

## Papiloma esofágico escamoso y esofagitis eosinofílica

## Squamous esophageal papilloma and eosinophilic esophagitis



Andrea Nos Colom<sup>a,\*</sup>, Gema Díaz Molina<sup>b</sup>, Carmen Jovaní Casano<sup>c</sup> y Víctor Vivó Serrano<sup>d</sup>

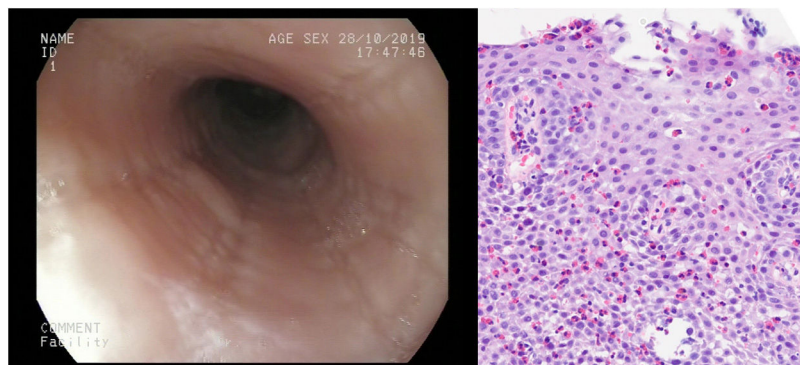
<sup>a</sup> Servicio de Pediatría del Hospital General Universitario de Castellón, Castellón, España

<sup>b</sup> Sección de Gastroenterología Pediátrica del Hospital de Manises, Valencia, España

<sup>c</sup> Sección de Gastroenterología Pediátrica del Hospital General Universitario de Castellón, Castellón, España

<sup>d</sup> Servicio de Anatomía Patológica del Hospital General Universitario de Castellón, Castellón, España

Disponible en Internet el 1 de julio de 2021



**Figura 1** Imagen macroscópica y microscópica de la esofagitis eosinofílica. En la histología se objetivan 30-40 eosinófilos/campo de gran aumento.

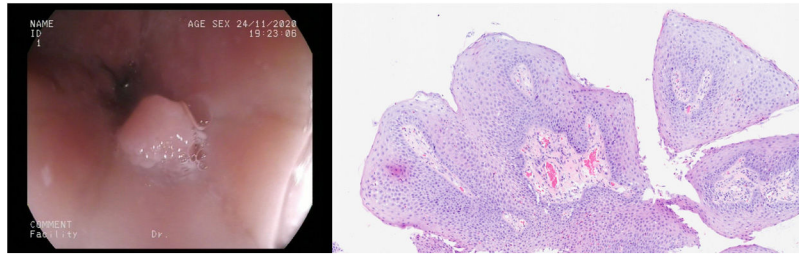
Presentamos un paciente de 11 años, previamente sano, que presenta disfagia intermitente y sensación disneica de cinco meses de evolución. Ante la sospecha de esofagitis eosinofílica (EoE) se realizó endoscopia digestiva alta que confirmó el diagnóstico al objetivarse en el estudio histológico 30-40 eosinófilos/campo (fig. 1). De forma casual se visualizó en esófago distal una lesión verrucosa y sésil de 5

mm de diámetro compatible histológicamente con un papiloma de células escamosas (fig. 2). La detección del virus del papiloma humano (VPH) fue negativa. Se inició tratamiento de la EoE con omeprazol durante tres meses, sin respuesta clínica ni histológica. Tras cambiar a tratamiento con budesonida oral viscosa, el paciente se encuentra en remisión de la EoE pero persiste el papiloma escamoso esofágico de las mismas características puesto que no se ha realizado extirpación.

El papiloma escamoso esofágico es una lesión benigna poco común en la infancia (prevalencia cercana al 0,17%)<sup>1</sup> que habitualmente se presenta de forma única<sup>1,2</sup>. Suele ser

\* Autor para correspondencia.

Correo electrónico: andreanos@telefonica.net (A. Nos Colom).



**Figura 2** Imagen macroscópica y microscópica (hematoxilina-eosina, 10x) del papiloma escamoso localizado en esófago distal.

asintomática y un hallazgo casual en la endoscopia en niños con sintomatología compatible con reflujo gastroesofágico o disfagia y, por tanto, cierto grado de inflamación crónica<sup>1,2</sup>. La mayoría de los casos en adultos se relacionan con el VPH, pero en niños la patogenia es incierta y no es habitual encontrar inclusiones virales en las biopsias<sup>1-3</sup>.

En la literatura se han descrito muy pocos casos de papiloma escamoso esofágico en niños y todos ellos se han relacionado con hipoplasia dérmica focal<sup>3</sup>, enfermedad inflamatoria intestinal o diabetes mellitus, sin embargo, este podría tratarse de uno de los primeros casos descritos secundarios probablemente a EoE.

### Financiación

Este trabajo no ha recibido ningún tipo de financiación.

### Conflicto de intereses

Los autores declaran no tener ningún conflicto de intereses.

### Bibliografía

1. Tou A, Al-Nimr A. Esophageal Squamous Papilloma in Children: A Single-center Case Series. *J Pediatr Gastroenterol Nutr.* 2021;72:690–2.
2. Homan M, Poljak M, Zidar N. Esophageal Squamous Cell Papilloma. *J Pediatr.* 2017;180, 286–286 e1.
3. Nasr Y, Salgado D, Demellawy DE, Boland M, de Nanassy J. Esophageal Squamous Cell Papillomatosis Arising in Focal Dermal Hypoplasia in a 3-Year-Old Girl. *J Pediatr Gastroenterol Nutr.* 2018;66:e132–4.