

IMÁGENES EN PEDIATRÍA

## Virus del papiloma humano en varones menores de cuatro años

### Human papillomavirus in boys under 4-year old

José Luis Fadil Iturralde\*, Horacio Juan Damiani, Jorge Luis Marani y Juan Carlos Contardi

Hospital de Niños «Victor J. Vilela» y Sanatorio de Niños, Rosario, Provincia de Santa Fe, Argentina

Disponible en Internet el 31 de julio de 2021

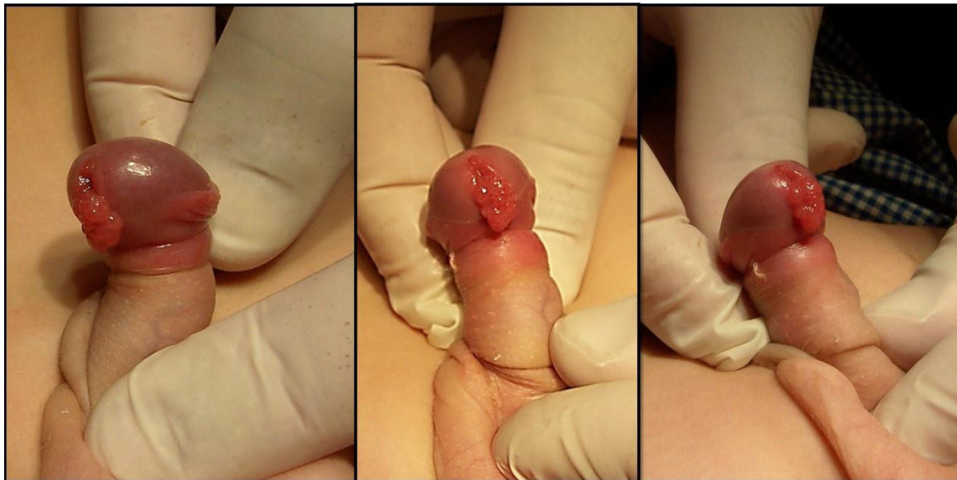


Figura 1 Paciente de 19 meses, derivado por lesión en pene sin sospecha de VPH.

Durante el último año se evaluaron en nuestro servicio tres pacientes con verrugas en pene. Las figuras 1 y 2 corresponden a pacientes derivados por lesión exofítica en glande, de escasos milímetros, halladas incidentalmente al retirar el prepucio durante evaluación pediátrica de rutina. La figura 3 pertenece a un niño de tres años con lesión verrucosa de 1

cm en el meato uretral, detectada por la madre mientras lo higienizaba.

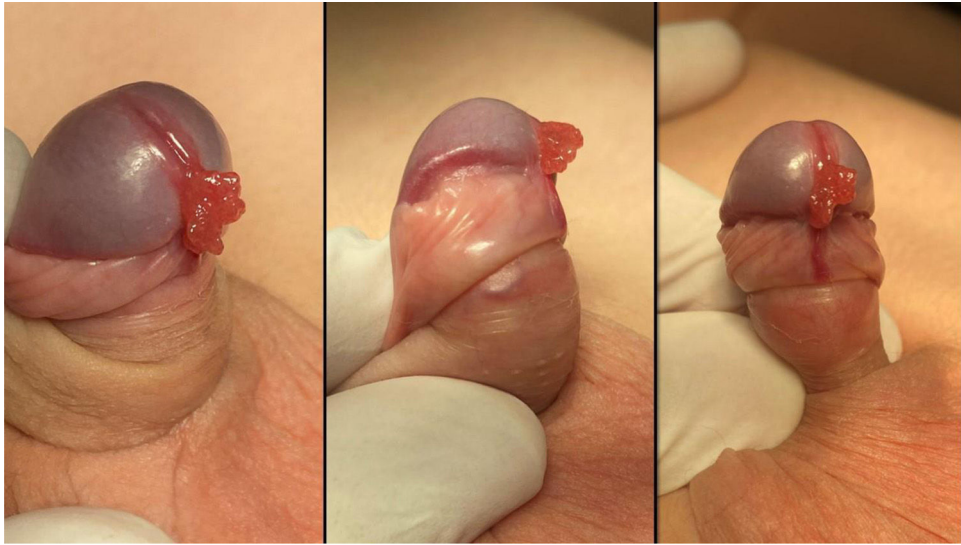
En todos los casos, se realizó exéresis quirúrgica de la lesión, con diagnóstico anatomopatológico de verruga por papilomavirus humano (VPH), genotipo 11. En los seis meses de seguimiento, solo presentó recidiva el último paciente, en quien apareció lesión de 2 mm, al mes postoperatorio. Se realizó marcación para proteína Ki67, siendo (+). Fue tratado con imiquimod 5% tópico (tres veces/semana, durante dos meses) con respuesta completa y sin recidiva posterior.

\* Autor para correspondencia.

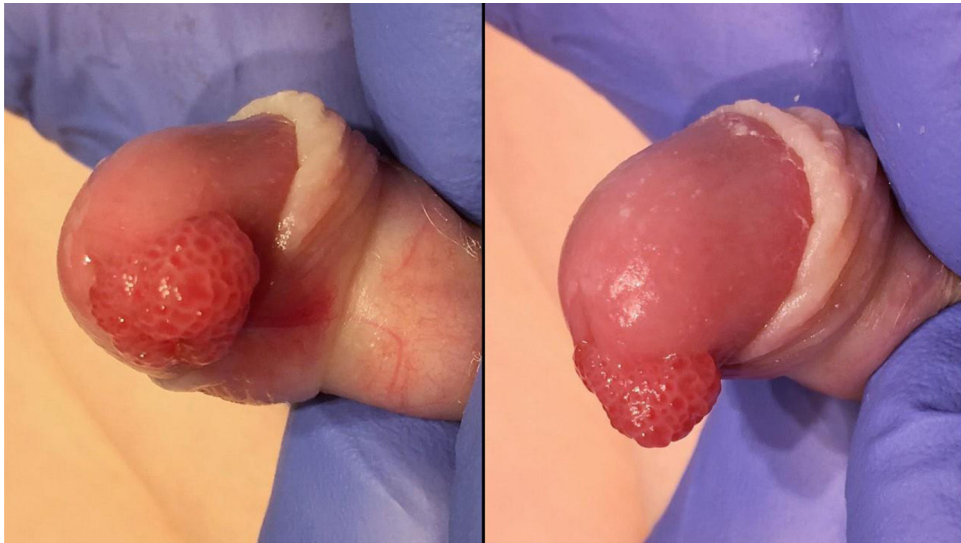
Correo electrónico: [jlf68@yahoo.com.ar](mailto:jlf68@yahoo.com.ar) (J.L. Fadil Iturralde).

<https://doi.org/10.1016/j.anpedi.2021.06.017>

1695-4033/© 2021 Asociación Española de Pediatría. Publicado por Elsevier España, S.L.U. Este es un artículo Open Access bajo la licencia CC BY-NC-ND (<http://creativecommons.org/licenses/by-nc-nd/4.0/>).



**Figura 2** Paciente de tres años derivado por lesión en pene, sin sospecha de VPH.



**Figura 3** Paciente de tres años derivado por lesión vegetante en pene, sospechoso de VPH.

La presencia de VPH en menores de edad hace imprescindible detectar abuso sexual e identificar el foco de contagio; verdaderos desafíos para el equipo de salud ante la vulnerabilidad del niño y familiares, asociado con los escasos conocimientos epidemiológicos en la infancia. El virus puede permanecer latente por meses o años y las vías de transmisión descritas son la vertical (embarazo y parto), horizontal (autoinoculación o heteroinoculación) o a través de fómites<sup>1,2</sup>. En los pacientes presentados no pudo demostrarse abuso sexual ni determinar el foco de contagio.

La inmunización anti-VPH con vacunas tetravalente o nonavalente es la única disponible que previene los genotipos 6 y 11, principales causantes de verrugas genitales<sup>3</sup>.

### Financiación

Este trabajo no ha recibido ningún tipo de financiación.

### Conflicto de intereses

Los autores declaran no tener ningún conflicto de intereses.

### Bibliografía

1. Costa-Silva M, Fernandes I, Rodrigues AG, Lisboa C. Anogenital warts in pediatric population. *An Bras Dermatol.* 2017;92:675–81, <http://dx.doi.org/10.1590/abd1806-4841.201756411>.
2. Abu-Alhaija H, Zayed E, Abu-Alhaija B. Anogenital Papular Lesions in Children Five-Year-Old and Younger: Gender Differences. *Med Arch.* 2020;74:28–33, <http://dx.doi.org/10.5455/medarh.2020.74.28-33>.
3. Lukács A, Máté Z, Farkas N, Mikó A, Tenk J, Hegyi P, et al. The quadrivalent HPV vaccine is protective against genital warts: a meta-analysis. *BMC Public Health.* 2020;20:691, <http://dx.doi.org/10.1186/s12889-020-08753-y>.