

IMÁGENES EN PEDIATRÍA

Lesiones marrones en la lengua

Brown spots on the tongue

Diego Soto-García^{a,b,*}, Carmen Couselo-Rodríguez^{a,b},
Sandra Martínez-Fernández^{a,b} y Ángeles Flórez^{a,b}

^a Servicio de Dermatología, Complejo Hospitalario Universitario de Pontevedra, Pontevedra, España

^b Grupo de Investigación DIPO, Instituto de Investigación Sanitaria Galicia Sur (IIS Galicia Sur), SERGAS-UVIGO, Vigo, España

Disponible en Internet el 22 de octubre de 2022

Un niño de 11 años de origen africano consultó por máculas en la lengua de 2 años de evolución. El paciente se encontraba asintomático y no había sufrido ningún traumatismo, no tomaba fármacos ni tenía antecedentes familiares de cáncer. En la exploración mostró múltiples máculas marrónáceas de 1 mm de diámetro, localizadas en las papilas de la punta de la lengua (fig. 1). No se detectó hiperpigmentación a otros niveles. La dermatoscopia mostró múltiples proyecciones marrónáceas con vasos divididos en su base (fig. 2). Dada la localización, la dermatoscopia característica y la

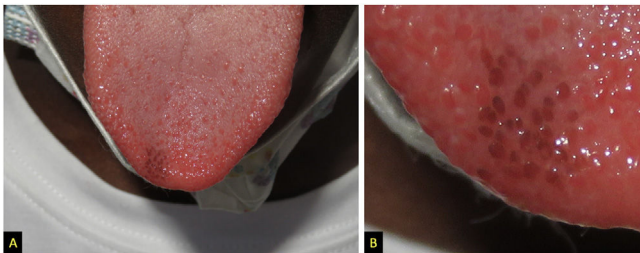


Figura 1 A. Múltiples papilas fungiformes marrones localizadas en la punta de la lengua. B. Aspecto en detalle.

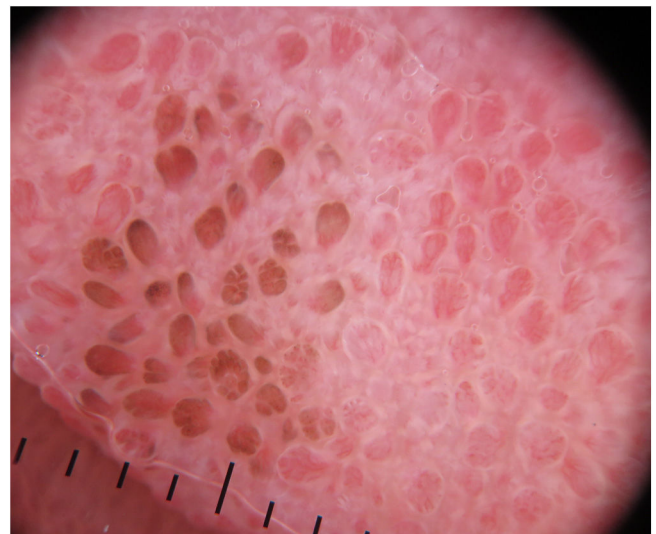


Figura 2 Dermatoscopia (DermLite DL200; modo luz polarizada 10×). Se observan múltiples proyecciones de bordes pigmentados, aspecto semejante a «pétalos de rosa».

* Autor para correspondencia.
Correo electrónico: diego.soto.garcia@gmail.com
(D. Soto-García).

falta de síntomas sistémicos se diagnosticó de papilas fungiformes pigmentadas de la lengua (PFPL) sin necesidad de biopsia^{1,2}.

La PFPL es una entidad benigna y poco conocida, comunicada más frecuentemente en individuos de raza negra

y fototipos altos^{1,3}. Las lesiones se localizan típicamente en la punta o zonas laterales de la lengua. La hiperpigmentación es exclusiva de estas papilas y generalmente aparece durante la niñez y no progresa². El diagnóstico diferencial incluye enfermedad de Addison, síndrome de Peutz-Jeghers, lengua negra vellosa, mácula melanótica y nevus melanocítico¹. Los pediatras y dermatólogos pediátricos deben tener presente esta entidad, en la que el diagnóstico clínico es suficiente para evitar pruebas complementarias invasivas.

Bibliografía

1. Ross CL, Ring C, Yang S. Pigmented fungiform papillae of the tongue. *JAMA Dermatol.* 2020;156:1249.
2. Chessa MA, Patrizi A, Sechi A, Viridi A, Leuzzi M, Neri I. Pigmented fungiform lingual papillae: Dermoscopic and clinical features. *J Eur Acad Dermatol Venereol.* 2018;32:935–9.
3. Rice SM, Lal K. Hyperpigmented macules of the tongue in a 15-year-old girl. *Pediatr Dermatol.* 2021;38:941–2.