

IMÁGENES EN PEDIATRÍA

Hemangioma congénito rápidamente involutivo en recién nacido

Rapidly involuting congenital hemangioma in a newborn

Mireia Vallés Arenes^a, Altea Esteve Martínez^b, José Ángel García García^c y María Teresa Guixeres Esteve^{a,*}



^a Servicio de Pediatría, Hospital General de Valencia, Valencia, España

^b Servicio de Dermatología, Hospital General de Valencia, Valencia, España

^c Servicio de Anatomía Patológica, Hospital General de Valencia, Valencia, España

Disponible en Internet el 4 de noviembre de 2022

Los hemangiomas congénitos son tumores vasculares benignos totalmente desarrollados al nacimiento. Existen 3 subtipos: hemangioma congénito rápidamente involutivo (RICH), parcialmente involutivo (PICH) y no involutivo (NICH). A diferencia de los hemangiomas infantiles no tienen crecimiento posnatal y son negativos para el marcador GLUT-1¹.

Presentamos el caso de un un neonato a término sin antecedentes relevantes, que presentó al nacimiento sobre falange media del tercer dedo de la mano derecha un tumor violáceo de 2 cm con telangiectasias en su superficie (fig. 1).

En la ecografía patrón hipoecoico y abundante vascularización arteriovenosa. El estudio histopatológico mostraba proliferación celular de morfología fusiforme en dermis, con patrón estoriforme alrededor de vasos de tipo endotelial y tinción para el marcador GLUT-1 negativa (fig. 2).

No hubo incidencias en la maternidad y el hemograma fue normal. A los 9 meses de edad destaca importante involución de la lesión confirmando el diagnóstico de RICH (fig. 3).

Debido a su buen pronóstico con involución completa, los RICH rara vez requieren tratamiento. No obstante, se han descrito casos de trombocitopenia y coagulopatía transitorias en neonatos con RICH de gran tamaño (> 5 cm)².

Las pruebas complementarias son útiles para establecer su diagnóstico y excluir otras entidades como son tumores vasculares de potencial maligno intermedio (hemangioendeliomas kaposiformes y retiformes, angiomas en penacho) y otros tumores congénitos benignos y malignos. Está indicada la ecografía doppler (en ocasiones la RM vascular podría ser necesaria) y la biopsia cutánea en medio hospitalario con mínimas complicaciones y alto valor diagnóstico y pronóstico.

* Autor para correspondencia.

Correo electrónico: maguies3@uv.es (M.T. Guixeres Esteve).

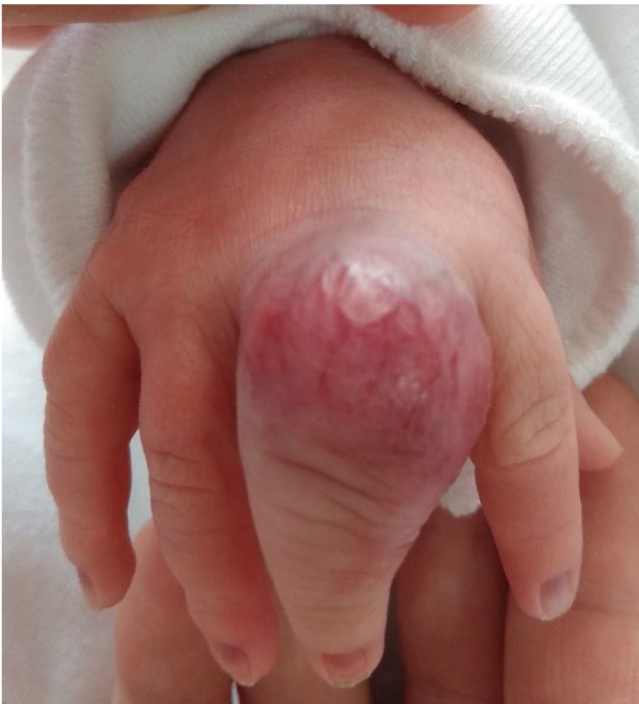

Figura 1 Hemangioma congénito al nacimiento.

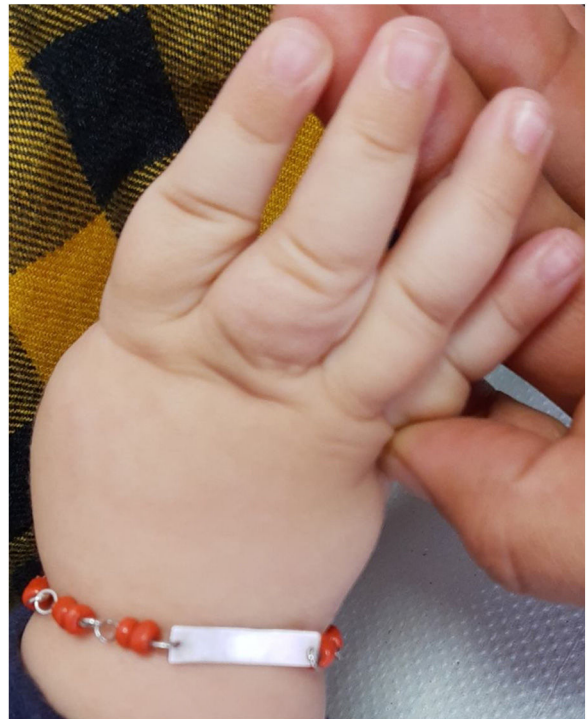

Figura 3 Involución de hemangioma congénito a los 9 meses.

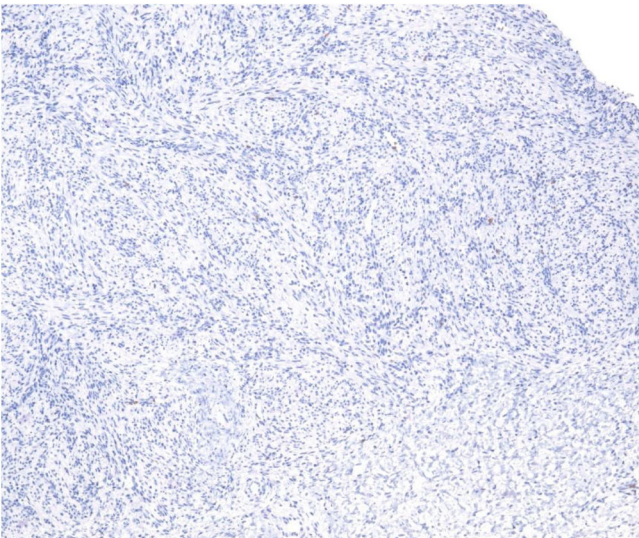


Figura 2 Histología: Tinción GLUT-1 negativa.

Bibliografía

1. Hoeger PH, Colmenero I. Vascular tumors in infants Part I: Benign vascular tumors other than infantile haemangioma. *Br J Dermatol.* 2014;171:466–73.
2. Baselga E, Cordisco MR, Garzon M, Lee MT, Alomar A, Blei F. Rapidly involuting congenital haemangioma associated with transient thrombocytopenia and coagulopathy: A case series. *Br J Dermatol.* 2008;158:1363–70.