

IMÁGENES EN PEDIATRÍA

Lipomatosis epidural secundaria a corticoterapia

Epidural lipomatosis secondary to corticotherapy



Marina Mora Sitja^{a,*}, Jorge Huerta Aragonés^b, María Sanz Fernández^a
y Carmen Garrido Colino^b

^a Sección Endocrinología Pediátrica, Hospital General Universitario Gregorio Marañón, Madrid, España

^b Sección Hematología y Oncología Hospital General Universitario Gregorio Marañón, Madrid, España

Disponible en Internet el 29 de noviembre de 2022

Varón de 15 años que tras el diagnóstico de síndrome de Evans requirió tratamiento prolongado con prednisona (2 mg/kg/día durante cuatro semanas, y posteriormente 1 mg/kg día sin poder descender la dosis por recurrencia). A los tres meses del tratamiento inició dolor lumbar intenso y limitante, sin respuesta al tratamiento analgésico, progresivo, irradiado a raíz de miembros inferiores, con disminución de la fuerza proximal (4/5). Se ingresó para estudio y manejo del dolor. La resonancia magnética de columna mostró extensa lipomatosis epidural (fig. 1) secundaria al tratamiento.

Se instauró tratamiento conservador con analgesia y rehabilitación al tiempo que se inició micofenolato de mofetilo como tratamiento del síndrome de Evans para permitir el descenso progresivo del esteroide, que se suspendió a los tres meses del diagnóstico de la lipomatosis, sin incidencias. Presentó una evolución favorable.

La lipomatosis epidural es un depósito excesivo de tejido adiposo en el espacio epidural del canal espinal que puede ocasionar una compresión medular progresiva. Se ha descrito como causa principal el tratamiento con corticoides^{1,2},

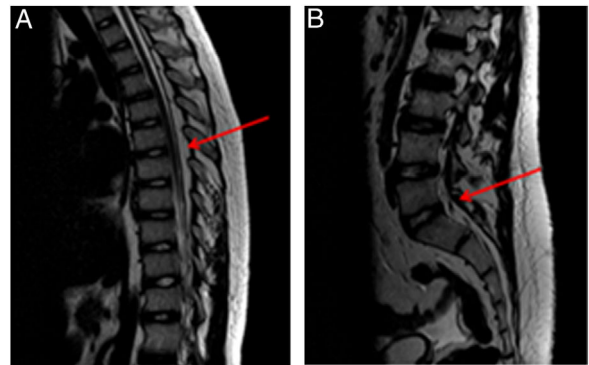


Figura 1 Resonancia magnética de columna que muestra aumento de la grasa epidural (lipomatosis epidural) que condiciona una estenosis del canal raquídeo dorsal (1A) y lumbar (1B). Mayor compromiso de espacio en el segmento L4-S1 (1B), con posible componente asociado de estenosis congénita del canal lumbar.

y aunque es un efecto adverso infrecuente, es importante sospecharlo en pacientes que presenten síntomas compatibles (lumbalgia, dolor y pérdida de fuerza de las

* Autor para correspondencia.

Correo electrónico: marina.mora@salud.madrid.org
(M. Mora Sitja).

extremidades inferiores). La mejor prueba diagnóstica es la resonancia magnética³ y el tratamiento inicialmente conservador —con necesidad de descompresión quirúrgica en algunos casos—² junto con la retirada del esteroide si es factible.

Financiación

Este trabajo no ha recibido ningún tipo de financiación.

Conflicto de intereses

Los autores declaran que no existe ningún conflicto de intereses.

Bibliografía

1. Möller JC, Cron RQ, Young DW, Girschick HJ, Levy DM, Sherry DD, et al. Corticosteroid-induced spinal epidural lipomatosis in the pediatric age group: report of a new case and updated analysis of the literature. *Pediatr Rheumatol Online J.* 2011;9:5, <http://dx.doi.org/10.1186/1546-0096-9-5>.
2. Walker PB, Sark C, Brennan G, Smith T, Sherman WF, Kaye AD. Spinal Epidural Lipomatosis: A Comprehensive Review. *Orthop Rev (Pavia).* 2021;13:25571, <http://dx.doi.org/10.52965/001c.25571>.
3. Muñoz A, Barkovich JA, Mateos F, Simón R. Symptomatic epidural lipomatosis of the spinal cord in a child: MR demonstration of spinal cord injury. *Pediatr Radiol.* 2002;32:865–8.