



IMÁGENES EN PEDIATRÍA

Laringitis aguda en neonato por VHS tipo 2

HSV type 2 acute laryngitis in neonate patient



Ana Soria Gámez*, José Antonio Díaz Manzano, Ginés Francisco Blesa Llaona y Ana María Piqueras Sánchez

Servicio de Otorrinolaringología, Hospital Clínico Universitario Virgen de la Arrixaca, Murcia, España

Disponible en Internet el 16 de abril de 2024

Neonata de 10 días de vida, nacida a término, con serologías maternas negativas para VIH, VHB, rubeola y lúes, que consultó por rechazo de la alimentación, precisando sonda nasogástrica, y distrés respiratorio que no necesitó oxigenoterapia suplementaria. Se objetivaron lesiones vesiculosas con base eritematosa en dorso de mano izquierda y tronco, con lesiones similares en epiglotis, y ambos repliegues, aritenoides y cuerdas vocales (fig. 1). Se obtuvo, mediante punción lumbar, un líquido claro, no purulento, que presentó PCR positiva para VHS tipo 2 y negativa para el resto de virus. En la exploración a la madre se evidenciaron lesiones genitales en el momento del ingreso de la paciente, con serología positiva para el mismo virus.

Se instauró tratamiento esteroideo y aciclovir intravenoso, objetivándose la desaparición de las lesiones cutáneas y laríngeas tras una semana. Se indicó mantener el aciclovir hasta el año de vida.

En la literatura revisada hasta la actualidad, hemos encontrado 3 casos más de laringitis por VHS tipo 2, describiendo pacientes sin patología previa, con sintomatología similar a nuestro caso¹⁻⁵.

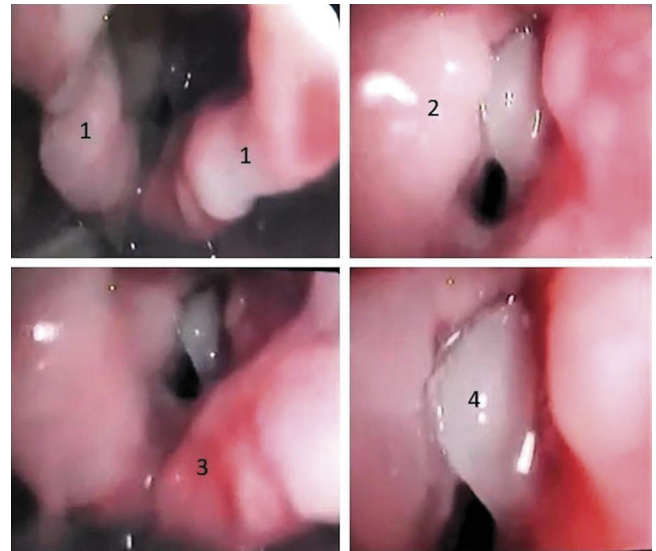


Figura 1 1) Áreas ulceroaftosas en ambos repliegues aritenoepiglóticos; 2) área fibrinosa en banda izquierda y ulcerativa contralateral; 3) área ulcerativa en espacio interaritenoides; 4) vesícula que abarca completamente la cuerda vocal derecha.

* Autora para correspondencia.

Correo electrónico: asgamez96@gmail.com (A. Soria Gámez).

Bibliografía

1. Mancao MY, Sindel LJ, Richardson PH, Silver FM. Herpetic croup: Two case reports and a review of the literature. *Acta Paediatr.* 1996;85:118–20.
2. Krause I, Schonfeld T, Ben-Ari J, Offer I, Garty BZ. Prolonged croup due to herpes simplex virus infection. *Eur J Pediatr.* 1998;157:567–9.
3. Yagi H, Horita S, Komura M, Sakai Y, Mukosaka F. Pharyngolaryngeal herpes zoster: A pediatric case. *Pediatr Int.* 2020;62:990–2.
4. Sharp HR, Blaney SPA, Morrison GAJ. Neonatal stridor in association with herpes simplex infection of the larynx. *J Laryngol Otol.* 1998;112:1192–3.
5. Nyquist A-C, Rotbart HA, Cotton M, Robinson C, Weinberg A, Hayward AR, et al. Acyclovir-resistant neonatal herpes simplex virus infection of the larynx. *J Pediatr [Internet].* 1994;124:967–71.