



## CARTAS CIENTÍFICAS

### Infección grave por adenovirus: descripción de 3 casos



### Severe adenovirus infection: Presentation of 3 cases

Sra. Editora,

La infección por adenovirus en niños es una causa frecuente de procesos febriles y/o respiratorios leves o moderados con curso autolimitado, pero en ocasiones puede provocar cuadros graves con secuelas crónicas posteriores. Se presentan 3 casos de infección grave por adenovirus que ejemplifican el amplio espectro clínico de este patógeno y de sus consecuencias a corto y largo plazo.

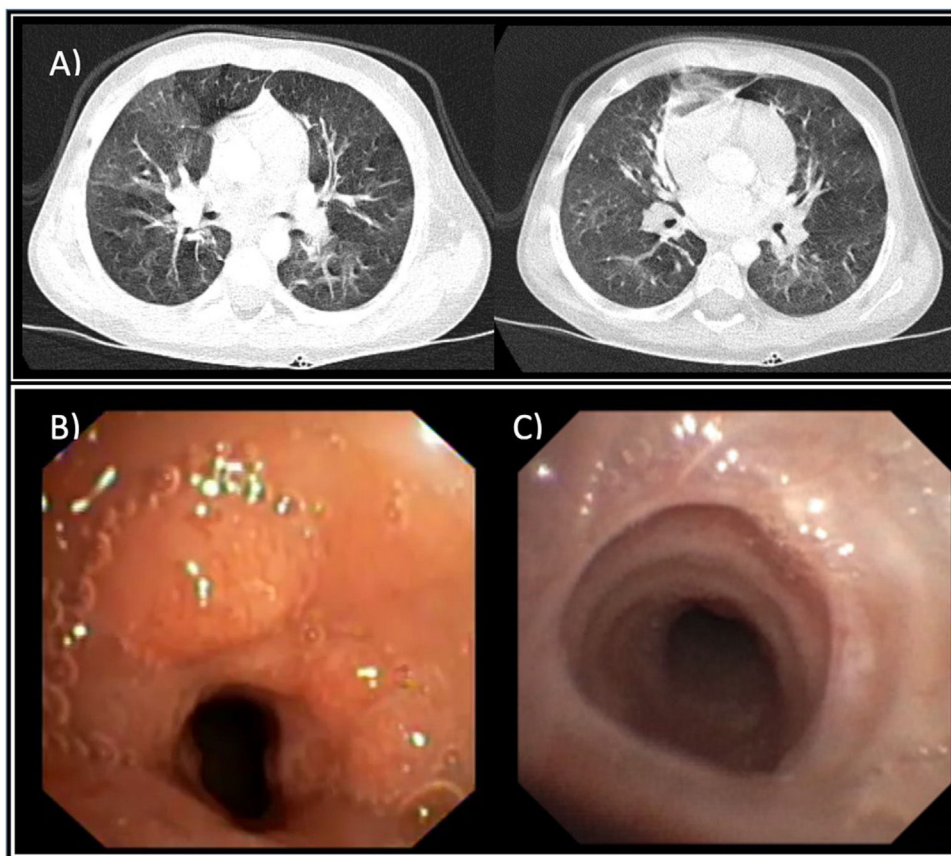
Niño de 22 meses de edad con cuadro de bronquitis aguda de 2 días de evolución que es traído a Urgencias en ambulancia por hipoxemia con saturación de oxígeno (SaO<sub>2</sub>) del 87%, taquipnea de 58 respiraciones por minuto (rpm), tiraje universal y sibilantes espiratorios bilaterales. Presenta parada respiratoria que precisa de intubación orotraqueal y ventilación mecánica en Unidad de Cuidados Intensivos durante 8 días. La prueba de reacción en cadena de polimerasa en el frotis nasofaríngeo da positivo a adenovirus y virus respiratorio sincitial. Tras ser extubado mantiene durante más de 3 semanas trabajo respiratorio, roncus ins- y espiratorios, subcrepitantes bilaterales y necesidad de oxigenoterapia, por lo que se realiza tomografía computarizada (TC) pulmonar que muestra patrón en mosaico bilateral compatible con bronquiolitis obliterante postinfecciosa<sup>1</sup> (BOPI) (fig. 1A). Se inicia tratamiento de la BOPI con metilprednisolona intravenosa a dosis altas, azitromicina, montelukast y acetilcisteína<sup>2</sup>. Como complicación presenta estenosis traqueal del 60-70% secundaria a la intubación, que se diagnostica mediante la TC pulmonar y broncoscopia flexible en la que se aprecian granulomas traqueales (fig. 1B), y que se trata con dilataciones con balón y budesónida nebulizada, quedando una estenosis residual del 20-30% (fig. 1C). Progresivamente mejora el cuadro respiratorio dándose de alta a los 60 días de su ingreso sin necesidad de oxigenoterapia. La evolución un año después es satisfactoria, sin signos de distrés respiratorio, aunque mantiene auscultación patológica con subcrepitantes bilaterales. Presenta bronquitis agudas infecciosas por las que es tratado con salbutamol inhalado y corticoides orales.

Niño de 3 años con cuadro de dificultad respiratoria en contexto de bronquitis aguda febril. A la exploración física destaca importante trabajo respiratorio con tiraje universal, taquipnea de 70 rpm, sibilantes espiratorios bilaterales,

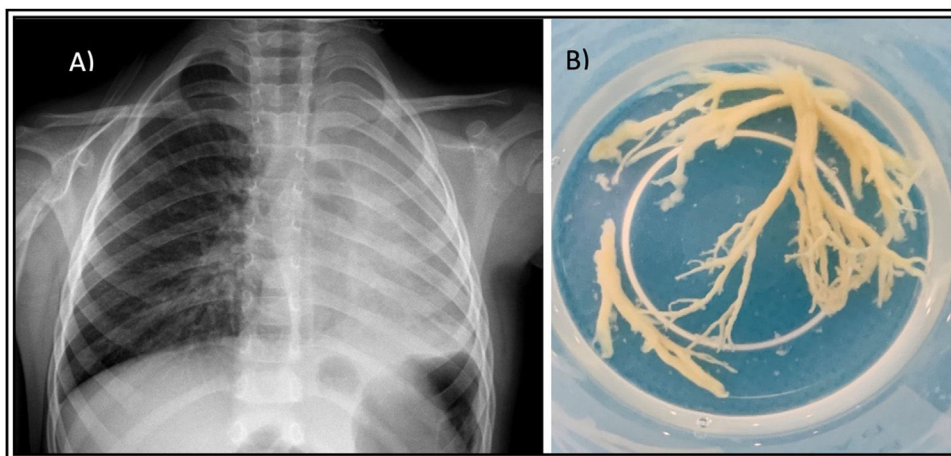
con hipoventilación en hemitórax izquierdo y SaO<sub>2</sub> del 84%. La radiografía de tórax muestra una opacificación de todo el hemitórax izquierdo con desplazamiento traqueal hacia el pulmón afecto e hiperinsuflación del pulmón contralateral, todo ello compatible con atelectasia pulmonar izquierda completa (fig. 2A). Se realiza a las pocas horas una broncoscopia flexible donde se observa tapón mucoso en bronquio principal izquierdo que oblitera toda la luz bronquial. Se consigue la aspiración completa del mismo obteniéndose moldes bronquiales (fig. 2B) con reexpansión completa del pulmón izquierdo y mejoría rápida del cuadro respiratorio. En el lavado broncoalveolar se detecta adenovirus, confirmando el diagnóstico de bronquitis plástica por dicho patógeno, una asociación excepcional en nuestro medio<sup>3,4</sup>. Es dado de alta con exploración normal y posteriormente presenta bronquitis recurrentes leves.

Niña de 2 años con cuadro de 4 días de evolución de decaimiento, vómitos y fiebre elevada. En la exploración física destaca mal estado general, hepatomegalia palpable de 2-3 traveses y un Glasgow de 12-13 puntos. Presenta una glucemia de 26 mg/dl con cuerpos cetónicos sanguíneos de 1,3 mg/dl y acidosis metabólica con ácido láctico de 11,7 mmol/L. En la analítica sanguínea presenta amonio de 528 μmol/L, hipertransaminasemia (gamma-glutamyl transferasa 98 U/L; transaminasa glutámico-oxalacética 16.658 U/L y glutamato-piruvato transaminasa 7.384 U/L), proteína C reactiva de 3,95 mg/dl y coagulopatía grave con actividad de protrombina del 9% e índice internacional normalizado de 7,95. En la ecografía abdominal se observa hepatomegalia y edema vesicular. Ante hallazgos compatibles con fallo hepático agudo se deriva a centro de referencia donde se realiza trasplante hepático por desarrollo de hepatitis fulminante. Se detecta infección por adenovirus en sangre, por lo que se diagnostica de fallo hepático agudo por este virus, cuadro que coincidió con el brote de hepatitis aguda grave que afectó a 1.010 niños de 35 países de todo el mundo durante el primer semestre del año 2022 y que se asoció a la infección por el serotipo 41<sup>5</sup>. En el seguimiento posttrasplante no ha presentado complicaciones ni signos de rechazo agudo. Sigue tratamiento con tacrolimus con buena tolerancia.

Los autores pensamos que los casos expuestos son un ejemplo de lo conocido como «deuda inmunitaria»<sup>6</sup>, un fenómeno que estamos viviendo desde el año 2022 tras el fin de las restricciones sanitarias contra el SARS-CoV-2, y que consiste en un aumento de incidencia y virulencia de los clásicos patógenos por una disminución de la inmunidad protectora de la población tras periodos prolongados de baja exposición, como ocurrió durante la reciente pandemia por COVID-19.



**Figura 1** A) Tomografía computarizada (TC) pulmonar. Patrón en mosaico bilateral compatible con bronquiolitis obliterante; B) Broncoscopia flexible. Estenosis traqueal del 60-70% de la luz traqueal por granulomas; C) Broncoscopia flexible. Membrana residual tras corticoterapia y dilataciones, 3 meses después de la imagen B).



**Figura 2** A) Opacidad completa de hemitórax izquierdo por atelectasia pulmonar masiva con hiperinsuflación del pulmón contralateral. B) Moldes bronquiales extraídos por broncoscopia flexible.

### Bibliografía

1. Teper A, Colom AJ, Schubert R, Jerkic PS. Update in post-infectious bronchiolitis obliterans. *Pediatr Pulmonol.* 2023; <http://dx.doi.org/10.1002/ppul.26570>. Online ahead of print.
2. Weng T, Lin X, Wang L, Lv J, Dong L. Follow-up on the therapeutic effects of a budesonide, azithromycin, montelukast, and

3. Zeng L, Wei J, Tang Y. Clinical Characteristics of Human Adenovirus Plastic Bronchitis in 10 Pediatric Cases: A Retrospective Study of Seven Years. *Virologica Sinica.* 2021;36:550-4.
4. Yuan L, Huang JJ, Zhu QG, Li MZ, Zhuo ZQ. Plastic bronchitis associated with adenovirus serotype 7 in children. *BMC Pediatr.* 2020;20:268.

5. Phan J, Eslick GD, Elliott EJ. Demystifying the global outbreak of severe acute hepatitis of unknown aetiology in children: a systematic review and meta-analysis. *J Infect.* 2024;88:2–214587.
6. Calvo C. Changes in the epidemiology of infections in children Is there an immune debt? Only for respiratory viruses? *An Pediatr.* 2023;98:155–6.

Ana Cristina Galindo García<sup>a,\*</sup>, Inés Teresa Bolsa Ferrer<sup>a</sup>, Paula Casajús Pelegay<sup>a</sup>, Ruth García Romero<sup>b</sup> y Carlos Martín de Vicente<sup>c</sup>

<sup>a</sup> Servicio de Pediatría, Hospital Universitario Miguel Servet, Zaragoza, España

<sup>b</sup> Unidad de Gastroenterología Pediátrica, Hospital Universitario Miguel Servet, Zaragoza, España

<sup>c</sup> Unidad de Neumología Pediátrica, Hospital Universitario Miguel Servet, Zaragoza, España

\* Autor para correspondencia.

Correo electrónico: [acgalindogarcia18@gmail.com](mailto:acgalindogarcia18@gmail.com) (A.C. Galindo García).

<https://doi.org/10.1016/j.anpedi.2024.03.008>

1695-4033/ © 2024 Asociación Española de Pediatría. Publicado por Elsevier España, S.L.U. Este es un artículo Open Access bajo la licencia CC BY-NC-ND (<http://creativecommons.org/licenses/by-nc-nd/4.0/>).

## La complejidad clínica del gen *PKHD1*: de la letalidad perinatal al diagnóstico casual en etapas pediátricas tardías



### The clinical complexity of *PKHD1* gene: from neonatal lethality to casual diagnosis in late pediatric stages

Sra. Editora,

La poliquistosis renal autosómica recesiva (PQRAR), una rara ciliopatía hereditaria donde el riñón y el hígado son los dos órganos principales afectados de forma primaria, es mayoritariamente secundaria a variantes patogénicas en el gen *PKHD1* (locus 6p21.1-p12), que codifica la proteína fibrocistina<sup>1</sup>. Clásicamente, se ha considerado una enfermedad heterogénea desde el punto de vista diagnóstico y evolutivo, donde no se ha podido establecer una clara correlación genotipo-fenotipo<sup>1</sup>.

Con el foco principal centrado en las manifestaciones iniciales y en su evolución durante la etapa pediátrica, se revisaron las historias clínicas de 7 pacientes con diagnóstico de PQRAR, todos ellos con variantes patogénicas en el gen *PKHD1*, con el objetivo de evidenciar la expresividad fenotípica de la enfermedad y tratar de reportar datos clínicos menos establecidos.

El análisis genético se realizó mediante un panel de varios genes involucrados en el diagnóstico diferencial de la PQRAR (*PKD1*, *PKD2*, *PKHD1*, *UMOD*, *MUC1*, *REN*, *HNF1B*, *OFD1*, *TSC1*, *TSC2*, *COL4A3*, *COL4A4*, *COL4A5*), utilizando la tecnología de secuenciación de nueva generación (*next generation sequencing* [NGS]) Ion Torrent (IG S5 Sequencer, Thermo Fisher Scientific, Waltham, MA, EE. UU.). La identificación de variantes se realizó con el software Variant Caller v5 (Thermo Fisher Scientific, Waltham, MA, EE. UU.). Todos los hallazgos genéticos fueron corroborados mediante secuenciación de Sanger.

El Comité de Ética de la Investigación del Principado de Asturias aprobó el estudio.

Las características clínicas al inicio, seguimiento evolutivo y las variantes patogénicas en *PKHD1* de los 7 pacientes incluidos en el estudio se recogen en la [tabla 1](#). Como

cabía esperar por la inclusión de casos con diagnóstico reciente, la mayor parte de ellos (5/7) fueron identificados prenatalmente, aunque solo 2 de ellos lo hicieron durante el segundo trimestre de gestación, etapa más habitual de diagnóstico en la actualidad. Las manifestaciones clínicas de los pacientes de nuestra serie de casos reflejaron la alta variabilidad fenotípica de la PQRAR, incluyendo una interrupción voluntaria en un período avanzado del embarazo, complicaciones respiratorias y renales graves, e incluso letales, que requirieron opciones terapéuticas complejas en las primeras etapas posnatales, afectación leve de la función renal con evolución lentamente progresiva o, incluso, diagnósticos casuales de la enfermedad durante la infancia.

Desde el punto de vista diagnóstico, y como está habitualmente descrito, la detección prenatal de riñones grandes e hiperecogénicos y oligohidramnios supuso la forma más frecuente de identificación de esta patología<sup>2</sup>. No obstante, parece oportuno destacar dos aspectos de interés clínico que se pueden extraer de las manifestaciones de nuestros casos: por un lado, aunque la nefromegalia es un hallazgo casi constante, la presencia de riñones de tamaño normal no descarta la enfermedad (la paciente 5 presentaba unos riñones de tamaño normal a los 8 años de edad); por otro, la presencia de quistes renales visibles ecográficamente no es un dato habitual en los casos de identificación perinatal, lo que puede conllevar dudas diagnósticas iniciales si el clínico y/o radiólogo no están familiarizados con esta enfermedad.

También se pudo confirmar una estrecha relación entre nefromegalia y oligohidramnios prenatales y una mayor gravedad de la enfermedad en la etapa posnatal. Además de otras a nivel renal y nutricional, esta asociación parece estrechamente relacionada con complicaciones respiratorias<sup>2</sup>, secundarias a hipoplasia pulmonar, neumotórax o la propia distensión abdominal, que pueden ser letales hasta en el 30% de los casos<sup>3</sup>, como ocurrió en el paciente 6.

Como aspectos clínicos menos reportados en la PQRAR, aunque no excepcionales a la luz de su presencia en nuestra serie, podrían destacarse la poco habitual opción terapéutica de la nefrectomía, generalmente indicada por el impacto negativo de la nefromegalia en la función respiratoria y nutricional<sup>4</sup>, y el crecimiento renal acelerado en la etapa posnatal precoz, presentes ambos en el paciente 4 (riñones de 9,5 y 11 cm al cumplir el primer mes de vida). Además de la posibilidad de que ocurra simétrica y