



## IMÁGENES EN PEDIATRÍA

## ¿Fundoscopia o ecografía ocular a pie de cama?

## Fundoscopy or point-of-care ocular ultrasound?



Ana Sancho Mensat<sup>a,\*</sup>, Patricia Morte Coscolín<sup>a</sup>, Bárbara Fernández Romero<sup>b</sup>  
y Daniel Palanca Arias<sup>b,c</sup>

<sup>a</sup> Servicio de Pediatría, Hospital Universitario Miguel Servet, Zaragoza, España

<sup>b</sup> Unidad de Cuidados Intensivos Pediátricos, Servicio de Pediatría, Hospital Universitario Miguel Servet, Zaragoza, España

<sup>c</sup> Unidad de Cardiología Pediátrica, Servicio de Pediatría, Hospital Universitario Miguel Servet, Zaragoza, España

Disponible en Internet el 12 de junio de 2024

Presentamos el caso de un varón de 7 años ingresado en UCIP por disminución del nivel de conciencia y vómitos en contexto de cuadro febril. La RM muestra hallazgos sugestivos de trombosis de senos venosos, sin signos de hipertensión intracraneal (HTIC). Recibe tratamiento con cefotaxima, metilprednisolona y anticoagulantes. Se realiza ecografía a pie de cama por el intensivista pediátrico mediante doppler transcraneal, valoración de la vaina y papila del nervio óptico (fig. 1), sugestivos de HTIC. Se llevan a cabo ecografías seriadas lo que permite evaluar la respuesta al tratamiento (figs. 2 y 3).

La ecografía en el paciente neurocrítico de la elevación de la papila del nervio óptico es una técnica sencilla y fiable de realizar por médicos no oftalmólogos. Una elevación mayor de 0,6 mm es un dato de sospecha de HTIC<sup>1</sup>, así como los rangos revisados (0,6-1,2 mm) en una revisión sistemática en papiledema<sup>2</sup>. Este dato, sumado al aumento del diámetro de la vaina del nervio óptico y el doppler transcraneal, se presentan como una herramienta precoz, sencilla y más completa ante casos sugestivos de HTIC donde la medición de la PIC ni la fundoscopia estén disponibles<sup>3</sup>.

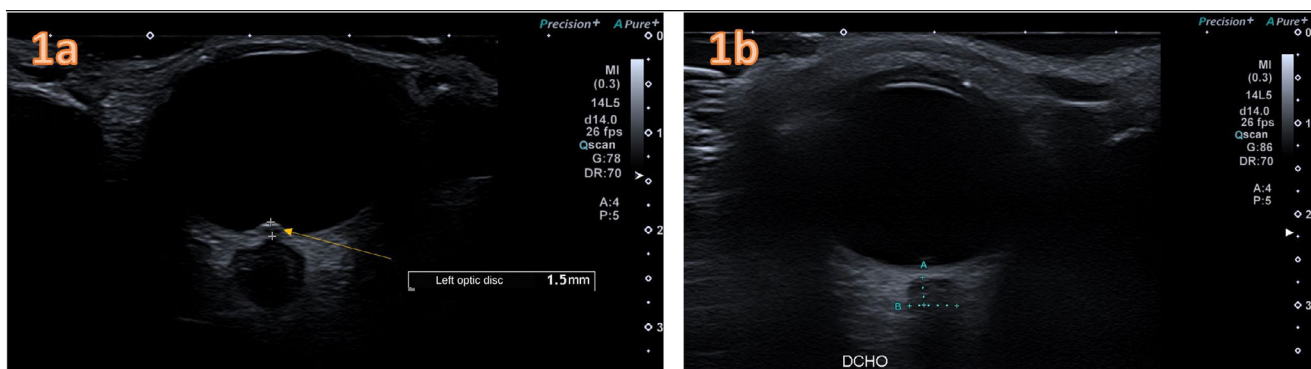
\* Autora para correspondencia.

Correo electrónico: [ana.sancho13@gmail.com](mailto:ana.sancho13@gmail.com)

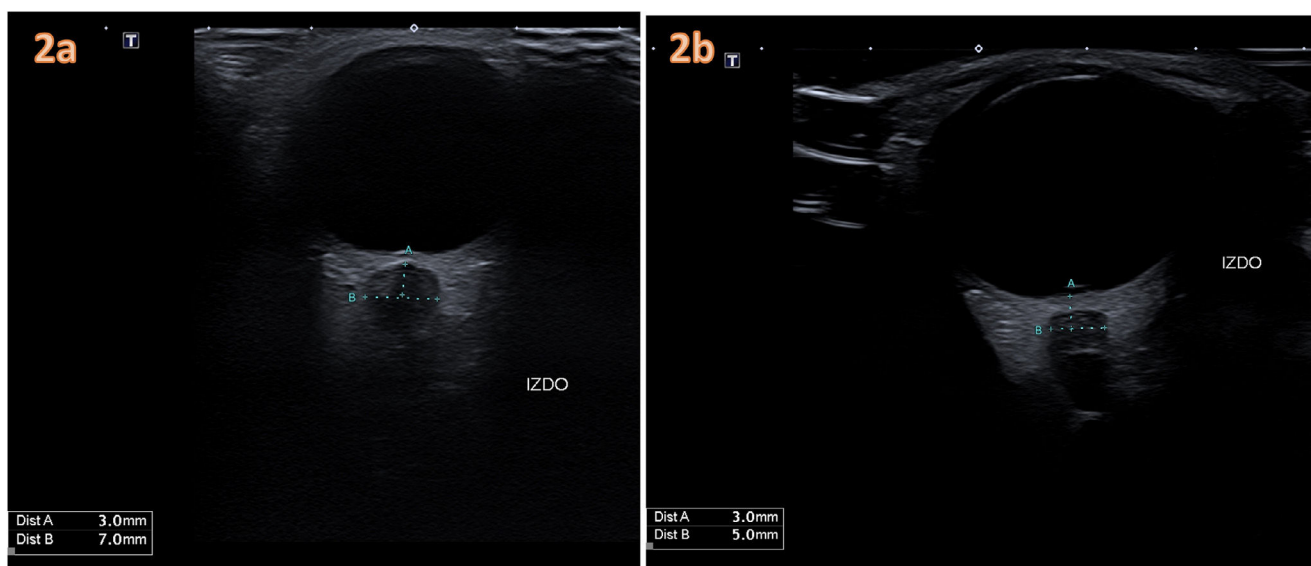
(A. Sancho Mensat).

<https://doi.org/10.1016/j.anpedi.2024.05.007>

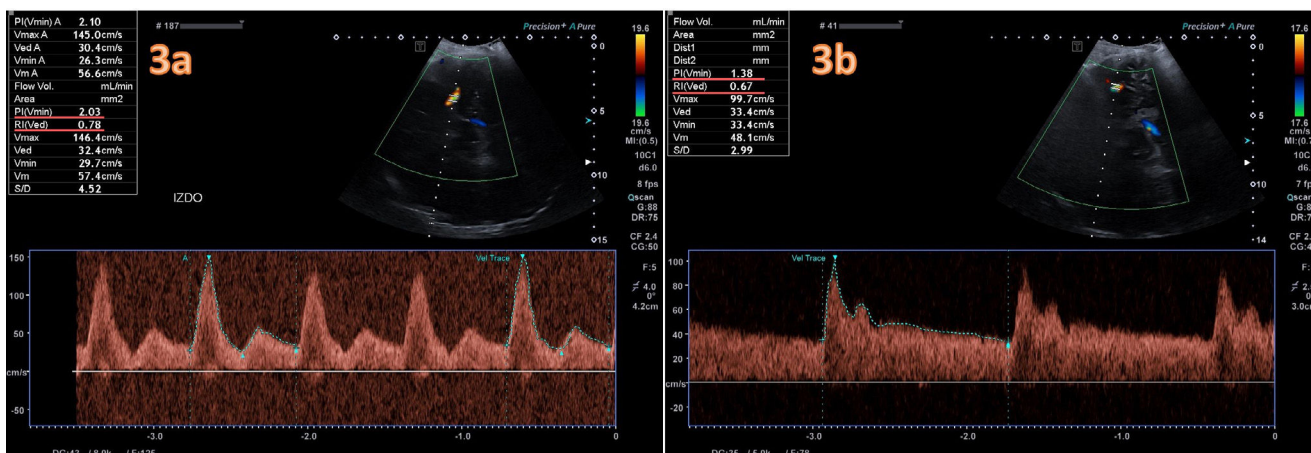
1695-4033/© 2024 Asociación Española de Pediatría. Publicado por Elsevier España, S.L.U. Este es un artículo Open Access bajo la licencia CC BY-NC-ND (<http://creativecommons.org/licenses/by-nc-nd/4.0/>).



**Figura 1** 1a) Ecografía ocular de papila del nervio óptico (PNO) izquierdo el primer día de ingreso del paciente. La elevación/protrusión de 1,5 mm de la papila supera los puntos de corte de 0,6 mm propuestos ante sospecha de HTIC e incluso aquellos más exigentes de 1 mm en HIC confirmada, así como los rangos revisados (0,6-1,2 mm) para el papiledema<sup>2</sup>. 1b) Ecografía de control a los 5 días, tras inicio de tratamiento y mejoría clínica del paciente donde no se visualiza la protrusión de PNO.



**Figura 2** 2a) Medición del diámetro de la vaina del nervio óptico (VNO) izquierdo al diagnóstico (7 mm), junto a protrusión de papila. 2b) Medición tras 5 días de tratamiento con disminución del diámetro de VNO (5 mm) así como de papila del nervio óptico.



**Figura 3** 3a) Doppler transcraneal del flujo de arteria cerebral media izquierda a través de la ventana transtemporal al diagnóstico. Trazado patológico inicial con IP 2,1, e IR 0,78 que sugieren elevada PIC. 3b) Medición a los 5 días de tratamiento con cambio en el trazado y disminución de ambos índices, IP 1,38, e IR 0,67.

La trombosis de senos venosos puede presentarse con clínica de HTIC, pudiendo diagnosticarse precozmente y monitorizarse mediante ecografía a pie de cama.

### Conflicto de intereses

Los autores declaran no tener ningún conflicto de intereses.

### Bibliografía

1. Tessaro MO, Friedman N, Al-Sani F, Gauthey M, Maguire B, Davis A. Pediatric point-of-care ultrasound of optic disc elevation for increased intracranial pressure: A pilot study. *Am J Emerg Med.* 2021;49:18–23, <http://dx.doi.org/10.1016/j.ajem.2021.05.051>.
2. Ghanem G, Haase D, Brzezinski A, Ogawa R, Asachi P, Chiem A. Ultrasound detected increase in optic disk height to identify elevated intracranial pressure: A systematic review. *Ultrasound J.* 2023;15:26, <http://dx.doi.org/10.1186/s13089-023-00324-7>.
3. Kerscher SR, Zipfel J, Haas-Lude K, Bevot A, Tellermann J, Schuhmann MU. Transorbital point-of-care ultrasound versus fundoscopic papilledema to support treatment indication for potentially elevated intracranial pressure in children. *Childs Nerv Syst.* 2024;40:655–63, <http://dx.doi.org/10.1007/s00381-023-06186-7>.