



IMÁGENES EN PEDIATRÍA

Las mil y una caras de la apendicitis: torsión apendicular como etiología excepcional de abdomen agudo



The thousand and one faces of appendicitis: Appendiceal torsion as an exceptional etiology of acute abdomen

Julio César Moreno-Alfonso<sup>a,\*</sup>, Sharom Barbosa-Velásquez<sup>b</sup>, Ada Molina Caballero<sup>a</sup> y Alberto Pérez Martínez<sup>a</sup>

<sup>a</sup> Servicio de Cirugía Pediátrica, Hospital Universitario de Navarra, Pamplona, Navarra, España

<sup>b</sup> Servicio de Neurología, Hospital Universitario de Álava, Vitoria-Gasteiz, Álava, España

Disponible en Internet el 29 de julio de 2024

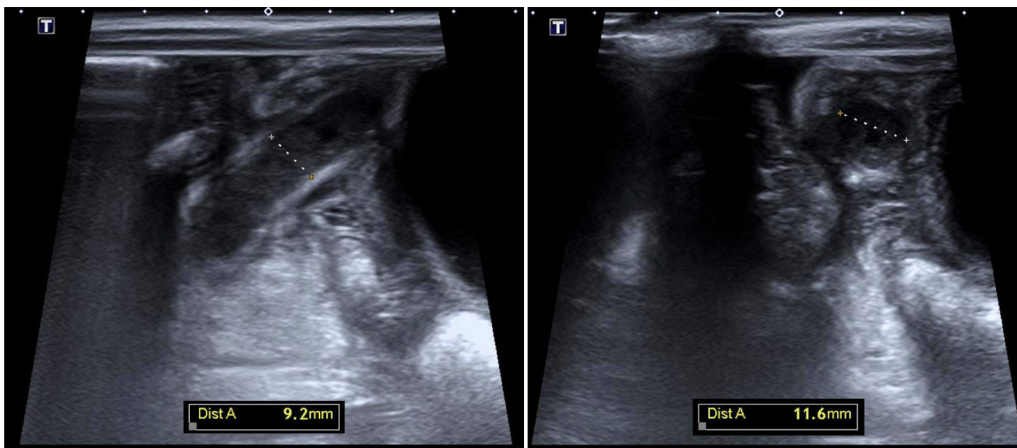


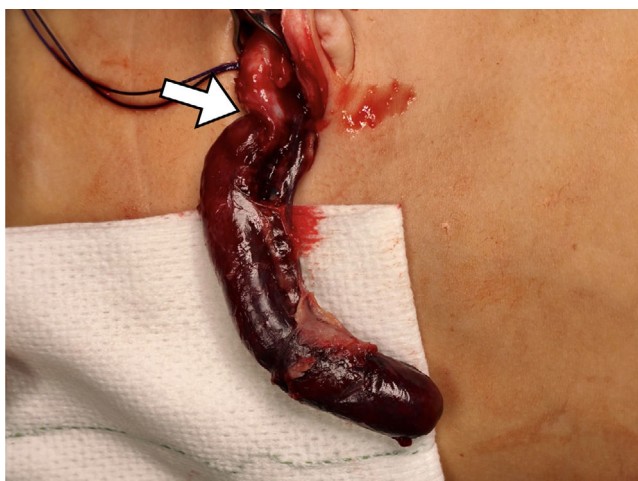Figura 1 Ecografía de abdomen que muestra un apéndice de hasta 11 mm con hiperecogenicidad de la grasa circundante y probable reacción inflamatoria peritoneal regional.

Varón de 3 años con 72h de dolor abdominal intermitente, fiebre de 3h y vómitos autolimitados; asociaba

episodios de llanto, encogimiento de piernas y diaforesis. El abdomen era difusamente doloroso y difícilmente valorable. La ecografía tuvo escasa rentabilidad por poca cooperación, sin identificar el apéndice ni signos inflamatorios. La analítica mostró leucocitosis (20.500/mm<sup>3</sup>), PCT 0,5 ng/ml y PCR 61 mg/l. Ante el dolor abdominal de etiología no filiada, y sin poder descartar una causa quirúrgica, ingresó en observación. Por persistencia sintomática se repitió la analítica

\* Autor para correspondencia.

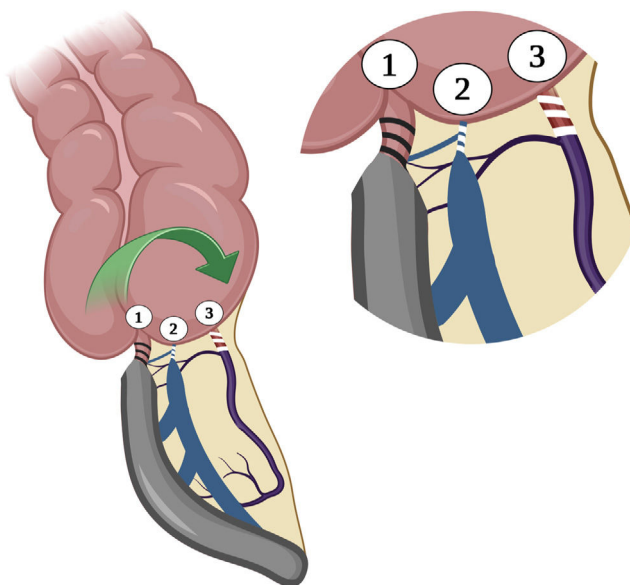
Correo electrónico: [julimoreno.md@gmail.com](mailto:julimoreno.md@gmail.com) (J.C. Moreno-Alfonso).



**Figura 2** Durante el abordaje transumbilical video-asistido se apreció escasa cantidad de líquido seroso y un plastrón inflamatorio no purulento adherido a la pared abdominal anterior, conteniendo el apéndice cecal. Al exteriorizar el órgano se evidenció una torsión apendicular de 360° en sentido horario a 3 cm de la base, que condicionaba una zona de cambio de calibre y coloración (flecha). Distal a este punto, el apéndice tenía un aspecto gangrenoso-violáceo, tenso y con intensa ingurgitación venosa, aunque sin reacción purulenta ni perforación macroscópica. Sin embargo, en el área proximal al punto de torsión, tanto el apéndice como su mesenterio presentaban un aspecto normal. La histopatología informó de apendicitis gangrenosa y áreas hemorrágicas.

14 h después identificando menos leucocitosis (19.100), descenso de PCT (0,3), aunque ligera elevación de PCR (69). Una nueva ecografía mostró un apéndice de hasta 11 mm (fig. 1) y la cirugía reveló un plastrón no purulento conteniendo un apéndice torsionado que fue resecao. Los hallazgos operatorios se muestran en la figura 2 y se ilustran en la figura 3. La evolución postoperatoria fue favorable, dándose el alta 5 días después.

El giro del apéndice sobre su eje longitudinal con obstrucción vascular y luminal, se denomina vólvulo o torsión apendicular<sup>1</sup>. Su incidencia es desconocida con menos de 80 casos reportados<sup>2</sup>. Clínicamente es indistinguible de una apendicitis clásica, aunque la ausencia de signos infecciosos podría hacer sospechar torsión, pues es un fenómeno isquémico más que séptico<sup>3</sup>. Este caso ilustra la diversidad de la afección apendicular y enriquece la literatura en una presentación excepcional de la apendicitis.



**Figura 3** Ilustración que representa el punto de la torsión axial y en bloque del apéndice cecal con sus estructuras vasculares, lo que condiciona una obstrucción de la luz apendicular (1), de los vasos venosos con importante ingurgitación vascular (2) y de la arteria apendicular con anulación de la irrigación, «isquemia blanca» y necrosis consecuente (3).

Fuente: Elaboración propia del autor de correspondencia.

## Bibliografía

- Chiarenza SF, Costa L, Blevé C. Torsion of cecal appendix. Report of the first Italian case and review of the literature. *Pediatr Med Chir.* 2021;43:1–5, <http://dx.doi.org/10.4081/pmc.2021.251>.
- Nyssen M, Marliere C, Fobe D, Kothonidis K. Vermiform appendix torsion complicated by postoperative venous pylephlebitis: A case report and review of literature. *J Surg Case Rep.* 2023;5:1–3, <http://dx.doi.org/10.1093/jscr/rjad314>.
- Prada M, Salgado A, Montero M, Fernández P, García S, Gómez J, et al. Appendicitis versus non-specific acute abdominal pain: Paediatric Appendicitis Score evaluation. *An Pediatr (Engl Ed).* 2018;88:32–8, <http://dx.doi.org/10.1016/j.anpedi.2017.01.006>.