



## IMÁGENES EN PEDIATRÍA

## Masa torácica como manifestación de costilla bífida

## Thoracic mass as a manifestation of bifid rib



René Gómez-Lainsa<sup>a</sup>, Carlos Leganés Villanueva<sup>b,c,\*</sup>, Nuria Brun Lozano<sup>b,c</sup>  
y María Ángeles López-Vílchez<sup>a,c</sup>

<sup>a</sup> Servicio de Pediatría, Hospital Parc Salut Mar, Barcelona, España

<sup>b</sup> Departamento de Cirugía Pediátrica, Servicio de Pediatría, Hospital Parc Salut Mar, Barcelona, España

<sup>c</sup> Universitat Pompeu Fabra, Barcelona, España

Disponible en Internet el 20 de noviembre de 2024

Niño de siete años remitido a consulta de Cirugía Pediátrica por tumoración costal de meses de evolución, sin otra sintomatología acompañante. Se objetiva tumoración de 2 x 2 cm de consistencia pétreo en hemitórax izquierdo a nivel del cuarto arco costal.

En radiografía de tórax realizada a nivel ambulatorio por cuadro respiratorio previo se objetiva imagen compatible con costilla bífida (fig. 1). Se realiza una tomografía computarizada de tórax (fig. 2) que confirma el diagnóstico, sin presentar patología adyacente. Se decide tratamiento conservador con seguimiento anual por Cirugía Pediátrica.

La prevalencia de anomalías costales es del 2% de la población, constituyendo la costilla bífida un 28% de ellas<sup>1</sup>. La alteración suele ser unilateral, de lateralidad derecha, con prevalencia masculina y no suelen acompañarse de alteraciones vertebrales<sup>1,2</sup>. Suelen ser asintomáticos y diagnosticarse como hallazgo incidental. En nuestro caso, como una tumoración torácica. No obstante, se han asociado manifestaciones respiratorias, neurológicas y otras deformidades de la caja torácica, así como relación con síndromes asociados, como el de Gorlin-Goltz<sup>2,3</sup>.

El hallazgo de esta anomalía a edades tempranas permite realizar seguimiento y poder detectar aquellos casos que pudieran asociarse a otras patologías.

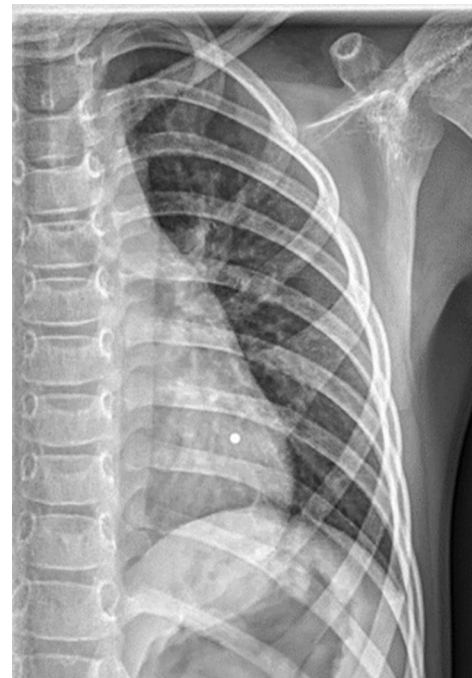
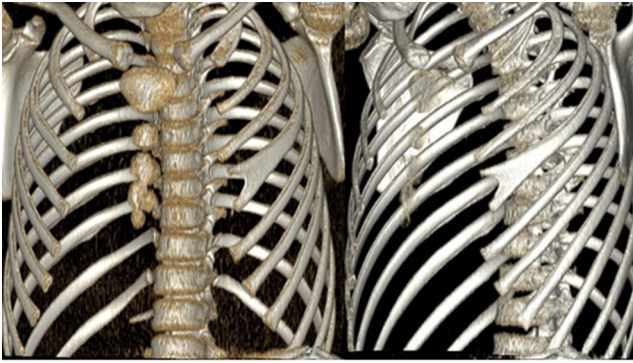


Figura 1 Radiografía de tórax en proyección anteroposterior. Se aprecia en parrilla costal izquierda bifurcación de la cuarta costilla.

\* Autor para correspondencia.

Correo electrónico: [cleganes@psmar.cat](mailto:cleganes@psmar.cat)  
(C. Leganés Villanueva).



**Figura 2** Reconstrucción 3 D de tomografía computarizada de tórax; se objetiva costilla bífida a nivel del cuarto arco costal izquierdo.

## Conflicto de intereses

Los autores declaran no tener ningún conflicto de intereses.

## Bibliografía

1. Wattanasirichaigoon D, Prasad C, Schneider G, Evans JA, Korf BR. Rib defects in patterns of multiple malformations: a retrospective review and phenotypic analysis of 47 cases. *Am J Med Genet A*. 2003;122A:63–9.
2. Andrea A, Tardieu G, Fisahn C, Iwanaga J, Oskouian RJ, Shane R. Bifid ribs: a comprehensive review. *Anatomy*. 2016;10:221–7.
3. Kimonis VE, Mehta SG, DiGiovanna JJ, Bale SJ, Pastakia B. Radiological features in 82 patients with nevoid basal cell carcinoma (NBCC or Gorlin) syndrome. *Genet Med*. 2004;6:495–502.