



## IMÁGENES EN PEDIATRÍA

## Mielosquisis dorsal limitada cervical de diagnóstico neonatal



### Neonatal diagnosis of cervical limited dorsal myeloschisis

Esther Aguilera Rodríguez<sup>a,\*</sup>, María Luisa Egea Giménez<sup>a</sup>, Esperanza Arcas Navarrete<sup>b</sup> y Javier Diez-Delgado Rubio<sup>a</sup>

<sup>a</sup> UGC Pediatría, Hospital Materno Infantil Princesa Leonor, Almería, España

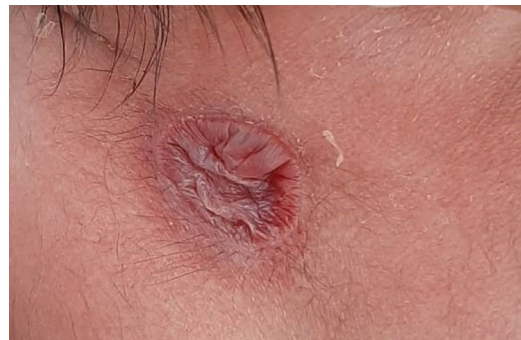<sup>b</sup> UGC Neurocirugía, Hospital Virgen de las Nieves, Granada, España

Disponible en Internet el 21 de noviembre de 2024

La mielosquisis dorsal limitada es un defecto de la neurulación primaria producido por una disyunción incompleta del ectodermo cutáneo y neural. Consta de un defecto cutáneo y un tallo fibroneural que comunica con la médula espinal<sup>1-2</sup>.

Presentamos el caso de un neonato que al nacimiento presenta una lesión circular cervical de 2 × 3 cm cubierta por una membrana flácida (fig. 1). Las ecografías prenatales fueron normales. El tratamiento con ácido fólico fue interrumpido en los primeros meses de embarazo.

Al día siguiente se objetiva engrosamiento de la lesión con contenido serohemático que aumenta de tamaño con el aumento de la presión intraabdominal (fig. 2). Se realiza una ecografía cervical, que muestra un trayecto hipocogénico que alcanza un área de pequeña ausencia de fusión de láminas posteriores. Se realiza una resonancia magnética, en la cual se visualiza un trayecto ascendente que alcanza el saco tecal, ligeramente dilatado a nivel de C4-C5, con médula levemente traccionada hacia el mismo con inclusión de las

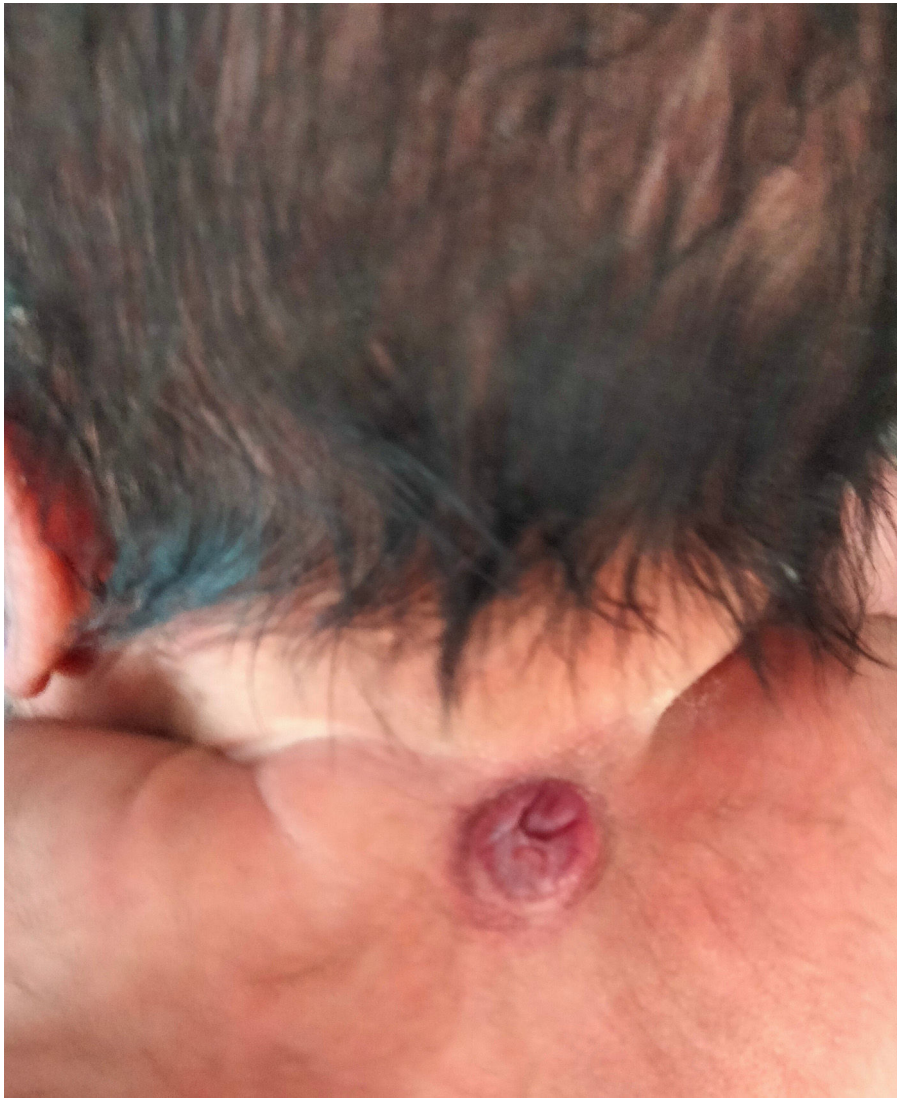

**Figura 1** Exploración al nacimiento: membrana flácida, sin contenido aparente ni signos inflamatorios.

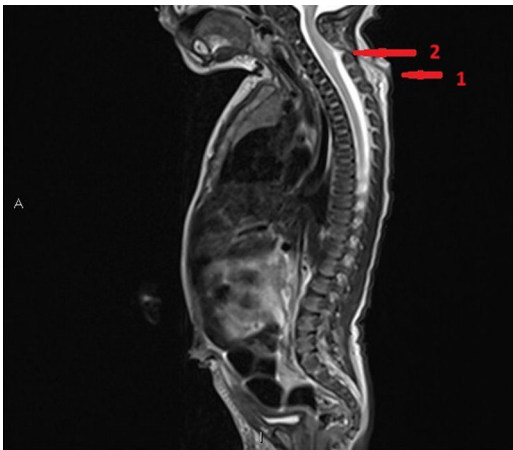
cubiertas menígeas (fig. 3). A los 4 días de vida se realiza disección y cierre del defecto. La anatomía patológica describe tejido glioneuronal en dermis media-profunda con positividad para S100 y proteína glial fibrilar (GFAP), además de un tracto fibroso incompleto con celularidad positiva para GFAP.

\* Autor para correspondencia.

Correo electrónico: [Esther.aguilera.sspa@juntadeandalucia.es](mailto:Esther.aguilera.sspa@juntadeandalucia.es) (E. Aguilera Rodríguez).



**Figura 2** Exploración a las 24 horas: lesión con contenido fluctuante serohemático.



**Figura 3** Resonancia magnética. Flecha 1: visualiza el trayecto ascendente que alcanza el saco tecal, ligeramente dilatado. Flecha 2: saco tecal ligeramente dilatado a nivel de C4-C5 con médula levemente traccionada hacia el mismo, con inclusión de cubiertas meníngeas.

## Bibliografía

1. Morioka T, Suzuki SO, Murakami N, Mukae N, Shimogawa T, Haruyama H, et al. Surgical histopathology of limited dorsal myeloschisis with flat skin lesion. *Childs Nerv Syst.* 2019;35:119–28.
2. Wong ST, Pang D. Focal spinal nondisjunction in primary neurulation: Limited dorsal myeloschisis and congenital spinal dermal sinus tract. *J Korean Neurosurg Soc.* 2021;64:151–88.