



## IMÁGENES EN PEDIATRÍA

## Síndrome de Budd-Chiari secundario a hernia diafragmática

### Budd-Chiari syndrome secondary to diaphragmatic hernia

Antonio Palacios Prados\*, Laura Almendro García, Alexander Siles Hinojosa y Sara Hernández del Arco



Servicio de Cirugía Pediátrica. Hospital Regional Universitario de Málaga, Málaga, España

Disponible en Internet el 28 de noviembre de 2024

Presentamos el caso de un paciente de 10 meses que acude a urgencias por fiebre y dolor abdominal de tres días de evolución. A la exploración destaca ictericia, distensión abdominal con red venosa marcada e hipoventilación del hemitórax derecho.

Se solicitan radiografía de tórax (fig. 1), que muestra derrame pleural con desplazamiento mediastínico, y analítica sanguínea, con hiperbilirrubinemia directa e hipertransaminasemia.

Se decide completar el estudio con ecografía y tomografía axial computarizada (TAC), evidenciándose hernia diafragmática derecha (HDD) con lóbulo hepático derecho (LHD) encarcerado con ascitis, vía biliar dilatada y venas suprahepáticas y cava inferior suprarrenal colapsadas con circulación venosa colateral (fig. 2).

Se realiza cirugía urgente mediante toracotomía derecha, precisando ampliación del defecto diafragmático para reducir el LHD encarcerado y posterior cierre primario del defecto herniario con sutura irreabsorbible (fig. 3).

Durante el posoperatorio, el paciente no presenta ninguna complicación, la permeabilidad venosa es evidenciada en ecografía realizada al mes posoperatorio y los parámetros analíticos se normalizaron por completo a los tres meses.

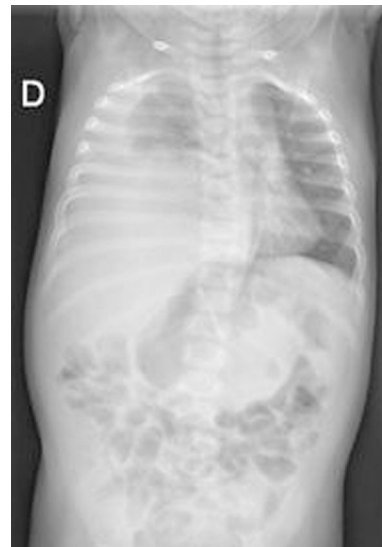


Figura 1 Rx de tórax.

El síndrome de Budd-Chiari se caracteriza por la obstrucción del flujo venoso hepático, puede deberse a múltiples causas entre las que destacan la trombosis o la compresión extrínseca venosa, siendo infrecuente que se produzca por una HDD encarcerada<sup>1,2</sup>.

\* Autor para correspondencia.

Correo electrónico: [antonio.palacios.prados@hotmail.com](mailto:antonio.palacios.prados@hotmail.com)  
(A. Palacios Prados).

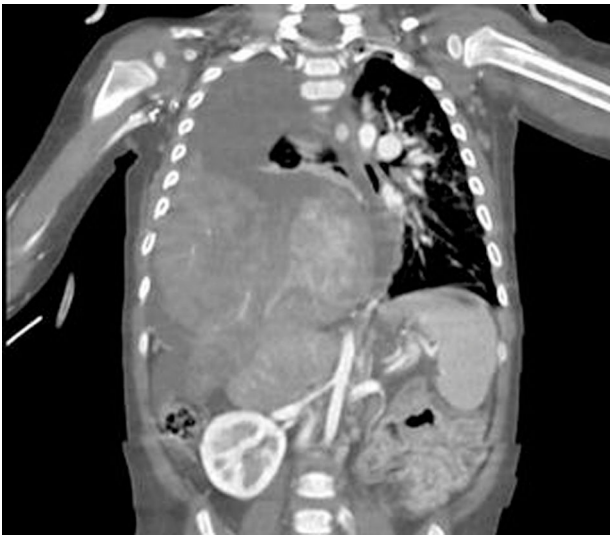


Figura 2 TAC toracoabdominal.

## Bibliografía

1. Wcislo KM, Hall CE, Abbassi-Ghadi N. Acute Budd-Chiari syndrome caused by inferior vena cava compression from a congenital diaphragmatic hernia. *Ann R Coll Surg Engl.* 2020;102:202–4, <http://dx.doi.org/10.1308/racsann.2020.0106>.
2. Murad SD, Plessier A, Hernández-Guerra M, Fabris F, Eapen CE, Bahr MJ, et al. Etiology, management, and outcome of the Budd-Chiari syndrome. *Ann Intern Med.* 2009;151:167, <http://dx.doi.org/10.7326/0003-4819-151-3-200908040-00004>.

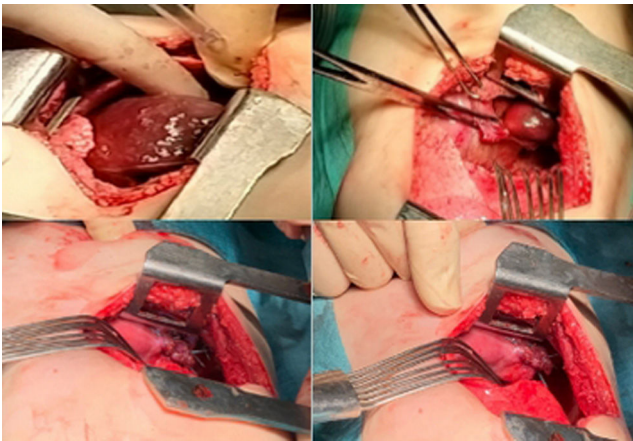


Figura 3 Imágenes intraoperatorias. LHD encarcerado (arriba a la izquierda). Defecto herniario ampliado (arriba a la derecha). Sutura defecto herniario (abajo).