

La asociación de EC y PTI se encuentra poco descrita en la literatura (tabla 2). El comienzo de PTI asociada a EII es variable, siendo más frecuente con posterioridad al diagnóstico de la EII, por casos expuestos. Dado que la asociación descrita es más frecuente en CU que en EC, es interesante señalar que nuestros pacientes con EC presentaban afectación exclusivamente colónica, lo que podría demostrar la hipótesis de que la inflamación de la mucosa colónica y/o la disregulación de su sistema inmune local, podrían asociarse a la aparición de PTI en estos pacientes<sup>3,5</sup>.

Estudios en adultos describen casos de PTI refractarios al tratamiento médico convencional, con buena respuesta al tratamiento con anti-TNF, postulándose un mecanismo de apoptosis de monocitos y macrófagos (productores de TNF alfa al igual que linfocitos CD4), con disminución de anticuerpos antiplaquetarios producidos por linfocitos B<sup>6</sup>.

En nuestra revisión, si bien al comienzo de la PTI se utilizó terapia convencional (gammaglobulina y esteroides), consideramos que el control adecuado de su EC con fármacos anti-TNF en el caso 1 y tiopurínicos en el caso 2 ha permitido un mejor control y evolución de la PTI, sin precisar nuevas dosis de gammaglobulinas. La posibilidad añadida de suprimir el tratamiento esteroideo en nuestra paciente tratada con anti-TNF hace atractiva la posibilidad de escalar tratamiento en nuestro paciente 2 en caso de evolución desfavorable de su EC.

En conclusión, podemos decir que la asociación entre PTI y EC es poco frecuente. El tratamiento utilizado para el mantenimiento de la remisión de la EC, también pueden lograr un control adecuado de la PTI. De esta manera se pueden evitar tratamientos agresivos, mejorando así la calidad de vida de estos pacientes.

## Bibliografía

1. Dotson L, Hyams S, Markowitz J, LeLeiko S, Mack R, Evans S, et al. Extraintestinal manifestations of pediatric inflammatory

bowel disease and their relation to disease type and severity. *J Pediatr Gastroenterol Nutr.* 2010;51:140–5.

2. Jose F, Garnett E, Vittinghoff E, Ferry G, Winter S, Baldassano R, et al. Development of extraintestinal manifestations in pediatric patients with inflammatory bowel disease. *Inflamm Bowel Dis.* 2009;15:63–87.
3. Higuchi L, Joffe S, Neufeld E, Weisdorf S, Rosh J, Murch S, et al. Inflammatory bowel disease associated with immune thrombocytopenic purpura in children. *J Pediatr Gastroenterol Nutr.* 2001;33:582–7.
4. Monteagudo E, Fernández R, Sastrec A, Tolld T, Llorde A, Molina J, et al. Protocolo de estudio y tratamiento de la trombocitopenia inmune primaria. *An Pediatr (Barc).* 2011;74:414.e1–8.
5. Manceñido M, Erdozain J, Pajares R, Paño J, González P, Navajas F, et al. Idiopathic thrombocytopenic purpura as an extraintestinal manifestation of Crohn's disease. *Gastroenterol Hepatol.* 2004;27:368–71.
6. De Rossi T, Krauss N, Voll R, Nägel A, Weidenhiller M, Konturek P, et al. Long-term partial remission of autoimmune thrombocytopenia in a patient treated with the anti-tumor necrosis factor-alpha antibody infliximab for refractory fistulizing Crohn's disease. *Digestion.* 2008;78:195–200.

N. Crespo Madrid, C. Ruiz Hernández, L. Giraldo Escobar, G. Pujol Muncunill y J. Martín de Carpi\*

*Sección de Gastroenterología, Hepatología y Nutrición Pediátrica, Unidad para el Cuidado Integral de la Enfermedad Inflamatoria Intestinal Pediátrica, Hospital Sant Joan de Déu, Esplugues de Llobregat, Barcelona, España*

\* Autor para correspondencia.

Correo electrónico: [Javiermartin@hsjdbcn.org](mailto:Javiermartin@hsjdbcn.org) (J. Martín de Carpi).

<http://dx.doi.org/10.1016/j.anpedi.2015.05.012>

## Hemangiomas hepáticos: respuesta espectacular al tratamiento con propranolol



## Hepatic hemangiomas: Spectacular response to treatment with propranolol

*Sra. Editora:*

Los hemangiomas infantiles (HI) representan el tumor benigno de partes blandas más habitual en la edad pediátrica. Tienen una incidencia del 1 al 2,6% en recién nacidos y hasta del 10% en niños de un año de edad<sup>1</sup>. Suelen presentarse como lesiones cutáneas únicas. En ocasiones son múltiples, relacionándose entonces con la afectación de órganos extracutáneos, siendo el hígado el más frecuente<sup>1,2</sup>.

El hemangioma hepático (HH) es el tumor hepático benigno más frecuente en la infancia<sup>3</sup>, con mayor incidencia en el sexo femenino<sup>4</sup>. Se diferencian 3 tipos: focal,

multifocal y difuso<sup>5</sup>. El HH focal suele ser una lesión única y asintomática, por lo que generalmente no precisa tratamiento<sup>1</sup>. Parece corresponderse con el hemangioma congénito rápidamente involutivo (RICH) cutáneo y, al igual que este, no expresa el transportador de glucosa Glut-1, normalmente presente en los HI<sup>1,5</sup>. Los HH multifocales y difusos son verdaderos HI. El HH multifocal se presenta como múltiples lesiones de morfología esférica, que pueden permanecer asintomáticas hasta su resolución espontánea o, menos frecuentemente, ocasionar fallo cardíaco por la presencia de *shunt* arteriovenoso o portovenoso. Por su parte, el difuso reemplaza casi en su totalidad al parénquima hepático pudiendo desencadenar un síndrome compartimental abdominal por el efecto masa. También se asocia a hipotiroidismo por la elevada producción de tironina deiodinasa tipo III<sup>5</sup>.

Los corticoides han constituido la primera línea de tratamiento de los HH sintomáticos, asociados o no a vincristina (VCR), que comenzó a emplearse como alternativa al interferón, dados sus efectos secundarios<sup>2</sup>, y a la ciclofosfamida<sup>4</sup>.

**Tabla 1** Respuesta al tratamiento con propranolol de casos de hemangiomas hepáticos publicados en la literatura

| Ref. | Caso              | Tipo HH    | Tratamiento inicial | Respuesta al tratamiento con propranolol                             |
|------|-------------------|------------|---------------------|--|
| 1    | Mujer, 6 semanas  | Multifocal | -                   | Regresión progresiva y completa de uno de ellos a las 5 y 13 semanas |
|      | Mujer, 8 semanas  | Multifocal | -                   | Regresión parcial a los 2 meses y completa a los 16 <sup>a</sup>     |
|      | Varón, 3 meses    | Difuso     | -                   | Importante regresión a los 4 meses                                   |
| 2    | Varón, 3 semanas  | Multifocal | -                   | Regresión completa a los 4 meses                                     |
| 3    | Mujer, 15 semanas | Multifocal | -                   | Regresión casi completa a las 25 semanas <sup>a</sup>                |
| 4    | Mujer, 10 días    | Multifocal | -                   | Regresión completa al mes  |
| 5    | Varón, 5 semanas  | Difuso     | -                   | Regresión parcial a los 20 días <sup>a</sup>                         |
|      | Mujer, 2 semanas  | Difuso     | Corticoide          | Regresión casi completa a los 3 años de edad                         |

HH: hemangioma hepático; Ref.: referencia bibliográfica.

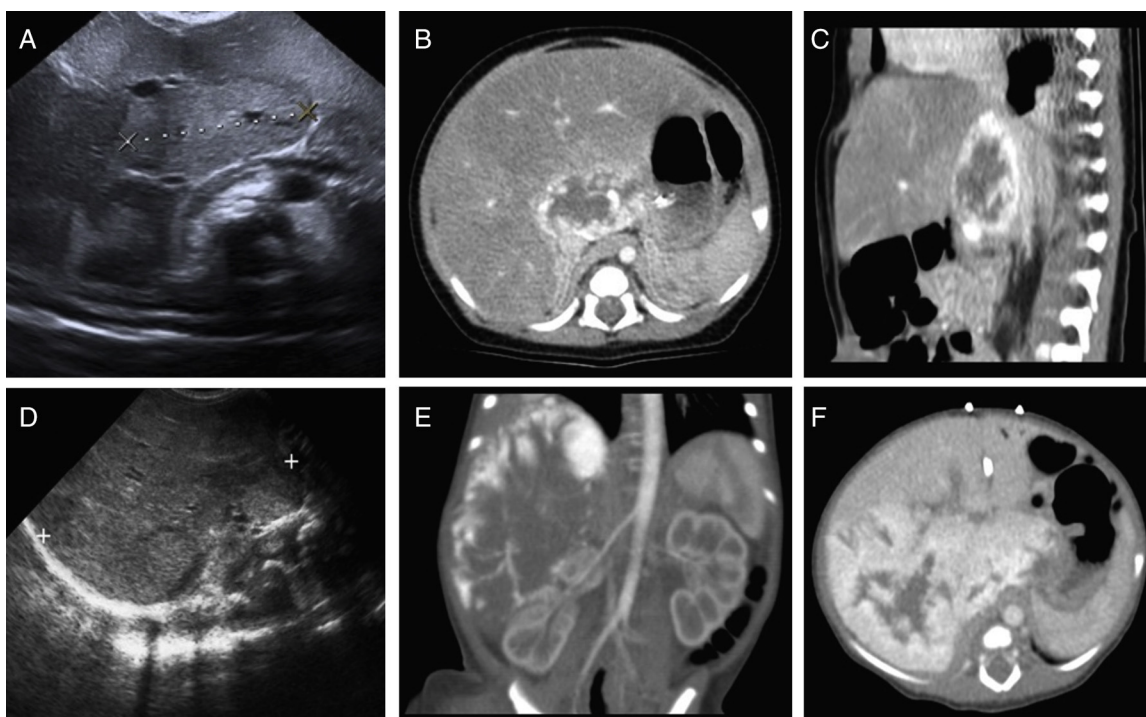
<sup>a</sup> Tratamiento con propranolol asociado a corticoide.

La embolización y el tratamiento quirúrgico son otras opciones terapéuticas<sup>1</sup>.

Desde el año 2008 el propranolol se ha utilizado con éxito en los HI cutáneos. Actúa deteniendo el crecimiento de la lesión durante la fase proliferativa e induciendo una rápida involución, hechos que no se han observado con otros tratamientos<sup>1</sup>. Su eficacia y seguridad en los hemangiomas del lactante ha quedado demostrada en un ensayo

randomizado internacional, que estableció la dosis de tratamiento en 3 mg/kg/día<sup>6</sup>.

En la [tabla 1](#) se muestra la respuesta al tratamiento con propranolol de distintos casos de HH multifocales y difusos publicados en la literatura. En uno de ellos se objetivó una bradicardia en relación con su administración<sup>3</sup>, no habiéndose comunicado ningún otro efecto adverso. Al disminuir la dosis de tratamiento se observó un aumento del tamaño



**Figura 1** Caso 1: A) Ecografía abdominal: área de alteración de la ecogenicidad hepática de 37 × 21 mm de diámetro axia con aumento de la vascularización. Angio-TAC: B) Corte axial fase arterial. C) Corte sagital fase portal. Lesión en parénquima hepático anterior a vena cava, en segmento I y parte del VII, IV y II, de 43 × 22 × 34 mm que se realza en fase arterial de forma periférica y nodular con realce centrípeto en fase venosa. Caso 2: D) Ecografía abdominal: LH derecho sustituido por una masa de 90 × 50 mm, homogénea, con múltiples vasos en su interior, apreciándose también en LH izquierdo alteraciones focales de la ecogenicidad. Angio-TAC: E) Corte coronal en fase arterial. F) Corte axial fase portal: gran masa hepática de 90 × 86 × 70 mm, que ocupa prácticamente todo el LH derecho, respetando los segmentos II, III y parcialmente el segmento IV, que en fase arterial presenta un marcado realce periférico nodular con progresivo realce centrípeto en fase portal. En LH izquierdo también se visualizan varios focos nodulares de igual comportamiento.

de la lesión hepática a pesar de la corticoterapia asociada<sup>3</sup>.

Presentamos 2 casos de HH neonatales diagnosticados y tratados con propranolol en nuestro centro.

El primero de ellos es una recién nacida a término, macrosoma, hija de madre diabética (HMD). En la ecografía abdominal realizada durante el cribado habitual del HMD se objetivó una lesión hepática que en la tomografía axial computarizada (TAC) abdominal resultó compatible con HH (fig. 1A-C). A los 13 días de vida inició tratamiento con propranolol a 1 mg/kg/día, que se aumentó paulatinamente hasta alcanzar los 3 mg/kg/día sin objetivarse efectos adversos. En la ecografía a los 4 meses de vida no se observaba la lesión hepática, por lo que se inició retirada del beta-bloqueante. No obstante, a los 15 meses se observó una recidiva del HH de 17 mm adyacente a la vena cava, que involucionó espontáneamente. Actualmente, la paciente de 24 meses de edad presenta remisión completa del tumor.

El segundo caso es una recién nacida a término de peso adecuado, trasladada a nuestro centro al segundo día de vida por masa en hemiabdomen derecho que alcanzaba fosa ilíaca derecha asociada a importante distensión abdominal y circulación colateral. En la ecografía abdominal presentaba una masa en lóbulo hepático (LH) derecho y la TAC abdominal fue compatible con HH difuso (fig. 1D-F). Al 4.º día de vida comenzó tratamiento con VCR, metilprednisolona y propranolol a 0,5 mg/kg/día y se inició estudio pretrasplante. En el control ecográfico a las 10 semanas desde el inicio del tratamiento, la lesión medía 70 × 50 mm y las lesiones en LH izquierdo apenas eran perceptibles, por lo que se suspendió VCR y se inició retirada progresiva de corticoterapia, recibiendo a partir del segundo mes de vida únicamente tratamiento beta-bloqueante, que se mantuvo durante 15 meses a dosis máxima de 3 mg/kg/dosis con buena tolerancia clínica y reducción progresiva del HH. En la actualidad, la paciente de 5 años de edad se encuentra en remisión completa.

En conclusión, el propranolol podría constituir el tratamiento de primera línea de los HH multifocales y difusos, dada su eficacia y seguridad, minimizando los riesgos asociados a otras opciones terapéuticas. Al igual que en los HI

cutáneos, suponemos que actúa deteniendo la proliferación de la lesión e induciendo su remisión.

## Bibliografía

- Mhanna A, Franklin WH, Mancini AJ. Hepatic infantile hemangiomas treated with oral propranolol—a case series. *Pediatr Dermatol.* 2011;28:39–45.
- Tan ST, Itinteang T, Leadbitter P. Low-dose propranolol for multiple hepatic and cutaneous hemangiomas with deranged liver function. *Pediatrics.* 2011;127:e772–6.
- Bosemani T, Puttgen KB, Huisman TA, Tekes A. Multifocal infantile hepatic hemangiomas—imaging strategy and response to treatment after propranolol and steroids including review of the literature. *Eur J Pediatr.* 2012;171:1023–8.
- Cavalli R, Novotna V, Buffon RB, Gelmetti C. Multiple cutaneous and hepatic infantile hemangiomas having a successful response to propranolol as monotherapy at neonatal period. *G Ital Dermatol Venereol.* 2013;148:525–30.
- Yeh I, Bruckner AL, Sanchez R, Jeng MR, Newell BD, Frieden IJ. Diffuse infantile hepatic hemangiomas: A report of four cases successfully managed with medical therapy. *Pediatr Dermatol.* 2011;28:267–75.
- Léauté-Labrèze C, Hoeger P, Mazereeuw-Hautier J, Guibaud L, Baselga E, Posiunas G, et al. A randomized, controlled trial of oral propranolol in infantile hemangioma. *N Engl J Med.* 2015;372:735–46.

M.A. Baena-Gómez<sup>a,\*</sup>, M.P. Priego Ruiz<sup>a</sup>,  
E. Mateos González<sup>a</sup>, M.J. Peña Rosa<sup>a</sup>  
y R. Muñoz Sánchez<sup>b</sup>

<sup>a</sup> Unidad de Gestión Clínica de Pediatría y sus Áreas Específicas, Hospital Universitario Reina Sofía, Córdoba, España

<sup>b</sup> Unidad de Gestión Clínica de Radiología, Hospital Universitario Reina Sofía, Córdoba, España

\* Autor para correspondencia.

Correo electrónico: [mabaenagomez@gmail.com](mailto:mabaenagomez@gmail.com)  
(M.A. Baena-Gómez).

<http://dx.doi.org/10.1016/j.anpedi.2015.05.008>

## Características clínicas y epidemiológicas de la gripe neonatal



### Clinical and epidemiological characteristics of neonatal influenza

Sra. Editora:

La gripe es una infección viral que afecta a la población general, pero preferentemente a los extremos de la vida. La gripe pediátrica se presenta básicamente antes de los 5 años. La sintomatología es bastante inespecífica en edades inferiores a los 2 años y solo a partir de los 4-5 años sus manifestaciones clínicas puede orientarnos hacia esta enfermedad<sup>1</sup>.

Existen pocos estudios sobre la gripe neonatal (menos de 28 días) y focalizados en la gripe A (H1N1) pandémica<sup>2-4</sup>. Por ello presentamos un estudio prospectivo sobre los casos detectados en las últimas 3 temporadas gripales (2012/13, 2013/14 y 2014/15).

A los pacientes que acudían a urgencias durante los meses gripales con sintomatología respiratoria se les realizó un aspirado nasofaríngeo. La detección de los virus gripales se efectuó mediante una técnica de RT-PCR en tiempo real (Anyplex<sup>®</sup> RV16; Seegen, Corea del Sur). Se revisaron las historias clínicas de los neonatos con diagnóstico de gripe.

A lo largo de las 3 temporadas se han diagnosticado 1.215 casos de gripe, de los cuales 631 (51,9%) fueron en menores de 15 años. De ellos, 21 casos se presentaron en neonatos (3,3% del total de casos de gripe estudiados). La edad media fue de 24,1 días (rango: 5-28 días). Los pacientes de menor edad (5 y 9 días) presentaron una gripe A (H3N2). En la [tabla 1](#) se presentan las características generales de los