

CARTAS AL EDITOR

Falsa hipoxia en neonato causada por un polimorfismo de la hemoglobina F



False hypoxia in a newborn due to a haemoglobin F polymorphism

Sr. Editor:

Como han expuesto Manuel Sánchez Luna et al., la pulsioximetría es un método eficaz, no invasivo, de bajo coste y bien tolerado para la detección de cardiopatías congénitas¹. No obstante, cuando el cribado es positivo también hay que considerar la posible presencia de hemoglobinopatías, ya que estas pueden causar hipoxia en ausencia de cualquier otra alteración clínica o analítica².

Presentamos el caso clínico de un neonato que, en su día 2 de vida, durante el cribado de cardiopatías congénitas, presentó una saturación periférica (SpO₂) que oscilaba entre el 85 y el 90%. La SpO₂ no aumentó con la administración de oxígeno al 100%, mientras que el paciente no mostraba signos de dificultad respiratoria o enfermedad cardiovascular. La investigación inicial incluyó hemograma, proteína c-reactiva, hemocultivo, panel metabólico y radiografía de tórax, con resultados negativos o normales en todas las pruebas. El electrocardiograma y el ecocardiograma 2D no detectaron signos de alteraciones del ritmo cardíaco, hipertensión pulmonar o cardiopatía estructural. Durante la estancia, el paciente continuó mostrando valores bajos de SpO₂ (SpO₂: 83-86%) medidos por pulsioximetría, a pesar de que los resultados de gasometrías repetidas fueron normales (PaO₂: 90-140 mm; SaO₂: 97-99%). La persistencia de dicha discrepancia llevó a la sospecha de una posible hemoglobinopatía. Se realizó secuenciación por PCR en el neonato, identificándose una mutación en heterocigosis en el exón 2 del gen *HGB1* que codifica la subunidad 1 de la cadena γ (γ 1-globina), c.202G>A (pVal68Met), asociada a un polimorfismo compatible con hemoglobina fetal (HbF)-Sardinia en homocigosis. Esta «falsa hipoxia» persistió hasta que el paciente cumplió 1,5-2 meses de edad.

La pulsioximetría emplea solo 2 longitudes de onda para calcular los valores de saturación de la hemoglobina: 940 nm (hemoglobina oxigenada) y 660 nm (hemoglobina

desoxigenada) (fig. 1), de modo que la presencia de una variante de HbF con un espectro de absorción alterado puede dar lugar a lecturas incorrectas de SpO₂³. Por fortuna, el patrón de oro diagnóstico, la cooximetría, emplea longitudes de onda adicionales y puede detectar la mayoría de estas variantes⁴.

La mutación Val68Met en la γ 1-globina de la HbF fue descrita por primera vez muy recientemente, en 2015, y su prevalencia aún se desconoce². La HbF-Sardinia es un polimorfismo frecuente sin alteraciones funcionales o clínicas conocidas⁴. Hasta donde sabemos, esta es la segunda vez que se detecta la mutación Val68Met en la γ 1-globina y la primera que se describe en asociación con la HbF-Sardinia.

Al nacer, la HbF representa del 70 al 80% de la hemoglobina circulante, con una transición progresiva a los tetrámeros del adulto, en su forma predominante (HbA) y minoritaria (HbA2). A los 6 meses la HbF representa menos del 4-5% del total². La mutación encontrada en nuestro paciente afectaba al gen de la γ -globina, de manera que solo afectaba a la conformación de la hemoglobina fetal, impidiendo su detección por pulsioximetría. Esto explica la normalización de los valores de SpO₂ a los 2 meses de edad, coincidiendo con el descenso fisiológico de la HbF.

En este caso en particular, el valor anormalmente bajo de la SpO₂ en un neonato sin manifestaciones clínicas probablemente no se hubiera detectado de no haber efectuado el cribado de cardiopatías congénitas de manera rutinaria. La utilidad de dicho cribado es innegable, ya que permite la detección temprana de enfermedades potencialmente

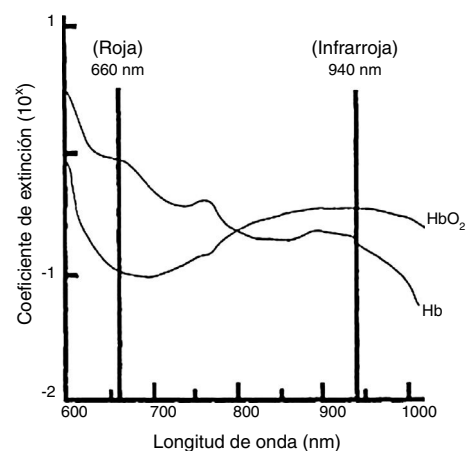


Figura 1 Extinción de hemoglobina oxigenada y hemoglobina desoxigenada en adultos con valores normales. Fuente: Sinex³.

fatales¹, pero su uso generalizado puede dar lugar a falsos positivos conducentes a su vez a investigaciones extensas que suponen una carga para la familia y los sistemas de salud. Por lo tanto, sería aconsejable considerar la posibilidad de una alteración de la hemoglobina en pacientes con lecturas bajas de SpO₂ en ausencia de otras manifestaciones clínicas.

Bibliografía

1. Sánchez Luna M, Pérez Munuzuri A, Sanz López E, Leante Castellanos JL, Benavente Fernández I, Ruiz Campillo CW, et al. Cribado de cardiopatías congénitas críticas en el periodo neonatal. *Recomendación de la Sociedad Española de Neonatología. An Pediatr (Barc)*. 2018;88:112.e1–6.
2. Abecasis F, Marques I, Bento C, Ferrão A. A novel haemoglobin variant mimicking cyanotic congenital heart disease. *BMJ Case Rep*. 2016;2016, <http://dx.doi.org/10.1136/bcr-2015-213615>
3. Sinex JE. Pulse oximetry: Principles and limitations. *Am J Emerg Med*. 1999;17:59–67.
4. Verhovsek M, Henderson MPA, Cox G, Luo H, Steinberg MH, Chu DHK. Unexpectedly low pulse oximetry measurements associated

with variant hemoglobins: A systematic review. *Am J Hematol*. 2010;85:882–5.

Sylvia Jacob^{a,*}, Maria José Teles^{b,d}, Gustavo Rocha^a, Fátima Ferreira^c y Hercília Guimarães^{a,d}

^a *Servicio de Neonatología, Centro Hospitalar de São João, Oporto, Portugal*

^b *Departamento de Patología Clínica, Centro Hospitalar de São João, Oporto, Portugal*

^c *Servicio de Hematología, Centro Hospitalar de São João, Oporto, Portugal*

^d *Facultad de Medicina, Universidad de Oporto, Oporto, Portugal*

* Autor para correspondencia.

Correo electrónico: sylviamhelder@gmail.com (S. Jacob).

<https://doi.org/10.1016/j.anpedi.2017.12.007>

1695-4033/

© 2017 Asociación Española de Pediatría. Publicado por Elsevier España, S.L.U. Todos los derechos reservados.

Cribado de cardiopatías congénitas críticas en el periodo neonatal. Recomendación de la Sociedad Española de Neonatología. En respuesta al editor



Pulse oximetry screening of critical congenital heart defects in the neonatal period. The Spanish National Neonatal Society recommendation. In response to the editor

Sr. Editor:

Hemos leído con interés el caso clínico de falsa hipoxia en un neonato causada por un polimorfismo de la hemoglobina F, que presentó como falso positivo durante el cribado de los defectos cardíacos congénitos críticos (DCCC) realizado mediante la pulsioximetría (PO) en el periodo neonatal¹. Este caso clínico subraya la importancia de realizar el cribado a pesar de la posibilidad de falsos positivos, pues la saturación baja de oxígeno no siempre es detectable en base a manifestaciones clínicas. Este caso acontecido en un neonato asintomático se pudo detectar gracias al cribado. Es sabido que el uso de la PO puede dar lugar a falsos positivos, cuya frecuencia aumenta cuando el cribado se realiza a edades más tempranas, aunque por otro lado la mayoría de los falsos positivos reflejan situaciones asociadas a «otros» problemas, no necesariamente cardiopatías congénitas; en muchos casos, la PO identifica enfermedades no cardíacas importantes, como enfermedades respiratorias, infecciones o hipertensión pulmonar, lo que podría considerarse un valor añadido del cribado.

A nuestro parecer, la detección en neonatos de valores bajos de la saturación periférica durante el cribado de la PO no tiene por qué suponer una carga a las familias o los sistemas de salud; además, se ha demostrado ampliamente que el cribado mediante la PO puede prevenir no solo retrasos en el diagnóstico de cardiopatías severas, sino también el colapso y la muerte. A ello hay que sumar que la presencia de un falso positivo puede evitar retrasos en el diagnóstico de otras enfermedades graves no cardíacas en el neonato. El cribado mediante la PO es lo que permitió el diagnóstico de una hemoglobinopatía rara en un neonato sin manifestaciones clínicas. Los beneficios del cribado mediante la PO compensan ampliamente sus falsos positivos y han de sopesarse teniendo en cuenta la posible presencia de problemas médicos leves. Conviene tener en cuenta la importancia de un programa de cribado, no solo para el personal sanitario sino también para las familias, a las que hay que informar sobre el cribado, la metodología de la PO, los beneficios de la detección temprana de posibles enfermedades graves, ya sean cardíacas o de otro tipo, y los riesgos de un verdadero falso positivo. Se ha demostrado que, con la aplicación de las normas de la buena práctica clínica, la mayoría de las madres se declara muy satisfecha con el cribado, no registrándose diferencias significativas en cuanto a grado de ansiedad entre madres de bebés con falsos positivos y madres de bebés con verdaderos negativos².

También es importante recordar que el cribado mediante la PO se realiza en neonatos sanos asintomáticos que no requieren hospitalización, y que un resultado positivo no lleva a la realización urgente de ecocardiografía, sino a atención médica adicional³.

La evidencia que apoya el uso de la PO para el cribado de los DCCC continúa aumentando a pesar del riesgo de falsos positivos por la posible presencia de otras enfermedades, en las que el cribado también podría ser ventajoso.